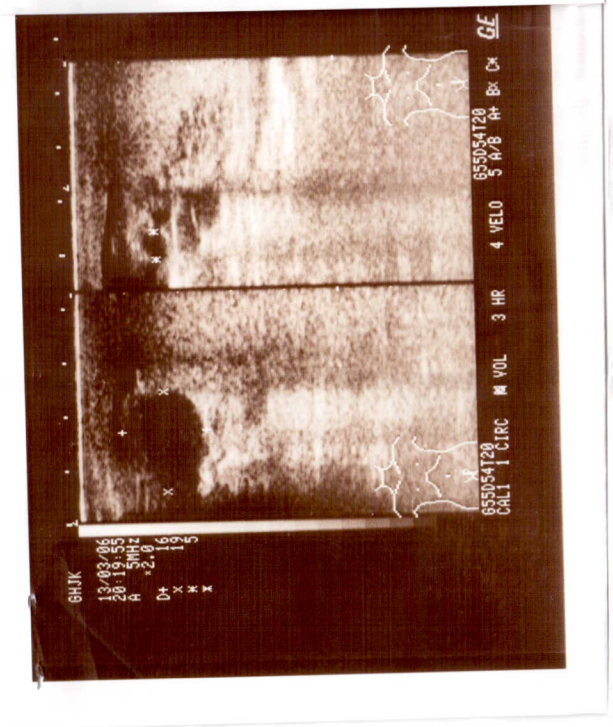


**Лечебно-диагностический Центр полярной медицины**

*г. Норильск, ул. Талнахская, 7А, тел. 42-93-20*

## УЛЬТРАЗВУКОВОЕ ОБСЛЕДОВАНИЕ ОРГАНОВ МОШОНКИ

Ф.И.О. Лещин Е.В «13» 03 2006 г.

**СПРАВА**

**Яичко:** 31 X 98 мм (не) увеличено. Эхогенность: н

Структура: однородная

**Головка придатка:** 17 X 7 мм (не) увеличена. Эхогенность:

Структура: однородная

**Вены семенного канатика:** (не) расширены

Зона свободной жидкости (не) определяется до 8 мм гидрокоцеле полового яичка

**СЛЕВА**

**Яичко:** 28 X 98 мм (не) увеличено. Эхогенность: н

Структура: однородная

**Головка придатка:** 25 X 20 мм (не) увеличена. Эхогенность:

Структура: неоднородная с мелкими эхобелыми кистами, наиболее крупная 6×4 мм, количество мелких 7-9 шт

**Вены семенного канатика:** (не) расширены до 2 мм в диаметре, 3 мм - при натуживании

Зона свободной жидкости (не) определяется

**Заключение:** Полипозная эпидидимита левого яичка, ретенционная киста, варикоцеле I ст. слева.

Врач