

«Вкладыш»

8.02.2006 г.

Малышев

Максим Алексеевич

09.09.1987 г.р.

г. Кемеровский, ул. Длинная, д. 116, кв. 7
инвалид III гр.

паше: 18.38 16.565

ООО «МСК Мед-ка» Сев. пр-д

паспорт: 0303 362002

Выдан 02.09.2002 г.

Дата, время: 08.02.2006 9.39

Ф.И.О. Чалышев Максим Алексеевич, дата рождения 09.09.1987

Осмотр врача уролога Шадёркиной В. А.

Жалобы: боли внизу живота после эякуляции.

Состояние удовлетворительное.

STATUS PRAESENS:

Кожные покровы и слизистые физиологической окраски. Патологических высыпаний не определяется. Сердечные тоны ясные, ритмичные. Пульс = 76 ударов в минуту, ритмичный, удовлетворительного наполнения и напряжения. Язык влажный, без налета. Живот мягкий, безболезненный во всех отделах. Живот участвует в акте дыхания всей поверхностью. Симптомы раздражения брюшины отрицательные. Перистальтика выслушивается во всех отделах живота. Стул регулярный, в норме.

Мочевыводящая система:

Область обеих почек безболезненная. Симптом поколачивания отрицателен с обеих сторон. Мочепускание свободное, безболезненное. Моча обычной окраски.

Диагноз: Везикулит? Хр. цистит.

Рекомендовано:

- острое, соленое, алкоголь исключить
- обильное питье
- ципрофлоксацин по 500 мг 2 раза в день - 10 дней
- метронидазол по 500 мг 3 раза в день - 10 дней
- свечи с индометацином по 1 свече на ночь - 10 дней
- явка повторная.

ВРАЧ: Шадёркина В. А.

Дата, время: 17.02.2006 9.39

Ф.И.О. Чальшев Максим Алексеевич, дата рождения 09.09.1987

Осмотр врача уролога Шадёркиной В. А.

Жалобы: нет.

Состояние удовлетворительное.

STATUS PRAESENS:

Кожные покровы и слизистые физиологической окраски. Патологических высыпаний не определяется. Сердечные тоны ясные, ритмичные. Пульс = 76 ударов в минуту, ритмичный, удовлетворительного наполнения и напряжения.

Язык влажный, без налета. Живот мягкий, безболезненный во всех отделах. Живот участвует в акте дыхания всей поверхностью. Симптомы раздражения брюшины отрицательные. Перистальтика выслушивается во всех отделах живота. Стул регулярный, в норме.

Мочевыводящая система:

Область обеих почек безболезненная. Симптом поколачивания отрицателен с обеих сторон. Мочеиспускание свободное, безболезненное. Моча обычной окраски.

Диагноз: Везикулит.

Рекомендовано:

- острое, соленое, алкоголь исключить
- обильное питье
- поливитамины с цинком - 1 месяц..

ВРАЧ: Шадёркина В. А.

Дата, время: 06.07.2006 9.39

Ф.И.О. Чалышев Максим Алексеевич, дата рождения 09.09.1987

Осмотр врача уролога Шадёркиной В. А.

Жалобы: боли в промежности после эякуляции.
Состояние удовлетворительное.

STATUS PRAESENS:

Кожные покровы и слизистые физиологической окраски. Патологических высыпаний не определяется. Сердечные тоны ясные, ритмичные. Пульс = 76 ударов в минуту, ритмичный, удовлетворительного наполнения и напряжения.

Язык влажный, без налета. Живот мягкий, безболезненный во всех отделах. Живот участвует в акте дыхания всей поверхностью. Симптомы раздражения брюшины отрицательные. Перистальтика выслушивается во всех отделах живота. Стул регулярный, в норме.

Мочевыводящая система:


Область обеих почек безболезненная. Симптом поколачивания отрицателен с обеих сторон. Мочеиспускание свободное, безболезненное. Моча обычной окраски.

Диагноз: Везикулит.

Рекомендовано:

- УЗИ МПС + семенные пузырьки
- посев мочи на флору и чувствительность к антибиотикам
- спермограмма.

ВРАЧ: Шадёркина В. А.



Дата

2/5/56

Северская ЦРБ

Каб. УЗИ № 2

И. О.

Шарин В. А. - врач

очевой пузырь форма

шаровидная

Р. 6/5/3

тенки р-ры

тонкие

(№ до 3,5 мм).

переводная

освет

Р. 1/1/1

чаговые образования

отсутствуют

ростата р-ры

6/5/3

(№ до 40x26x28).

Р. 1/1/1


онтуры (ровные, неровные, прерывистые)

хоструктура

гиперэхогенная

Эхогенность Средней

Очаговые обр-я не выявлено

Ультразвук 

Семенные пузырьки селе в норме

Регионарные л-лы селе в норме

Заключение: УЗИ органов брюшной полости
..... не выявлено



Ультразвук

Север
Каб.

И.О.

Правая почка р-ры

Толщина паренхимы

Эхогенность паренхимы

Отношение паренхимы к ЧЛС 2:1

Л. С. норма

Очаговые образования нет

Удов

Северская ЦРБ
Каб. УЗИ № 24

И.О. _____

Варков Лев Иванович

Правая почка р-ры _____

53x21

Площадь паренхимы _____

25-16

Согласность паренхимы _____

Смешанная

Кисты

Отношение паренхимы к ЧЛС _____

2:1

Кисты

Л. С. _____

Эрозия лобовидной (двухлопастной) периваскулярной зоны

Фокальные образования _____

Кисты, цисты и
вазикальные кисты

Надпочечники _____

до

Левая почка р-ры _____

20,0 -

Толщина паренхимы _____

15,0 -

Эхогенность паренхимы _____

Сильно эхогенная структура

Соотношение _____

1:1

Ч. Л. С. _____

Правая почка - 20,0, кр. паренхимы - 15,0


Очаговые образования _____

в правой надпочечнике - 20,0

Надпочечники

Заключение: _____

УЗ - признаки - незначительная
гидронефроза в правой почке
и надпочечнике



Правая почка - 20,0

Правая почка - 20,0

Правая почка - 20,0

Правая почка - 20,0

Правая почка - 20,0

Правая почка - 20,0

Правая почка - 20,0

Hotel - Свердлов 400
Уровень цен
-वास
480 руб.

Резервация - 43.00 руб.

Проб - 2, Группе -

Прогноз - 11.00 руб.

Проб - 1, Группе -

Резервация - 40.00 руб.

Проб 1, Группе -

Скоро
После
После
(P)

Резервация
(P)

резервация
на проезд

Диагноз Кож-сы

Дере-сы Дерв-сы

Микробиол. исследование волос (козубов)

Заключение: Угри-паразиты -
не обнаружены на
волосах



Северский филиал

Ф. И. О. Сидорова
Учреждение СЗ
Исследование СЗ
Выделена культура СЗ

№	
1.	Бензилпенициллин
2.	Карбенициллин 25 мг/мл
3.	Канамидин
4.	Гентамицин
5.	Ампициллин
6.	Левомидин
7.	Рифамицин
8.	Доксицилин
9.	Эритромицин
10.	Клиндамицин
11.	Полимиксин
12.	Линкомицин
13.	Тетрацилин
14.	Клафоран <u>СЗ</u>
15.	Оксалилин
16.	Цитрофлоксалин

Врач - бактериолог СЗ

Северский филиал ФГУЗ «Центр гигиены и эпидемиологии в Краснодарском крае»
 Бактериологическая лаборатория

Ф. И. О. Таммиль М. В. В. В. № 971
 Учреждение СЭБ 200 6 г.
 Исследование моча
 Выделена культура во время исследования E. coli
 Результаты исследования:

№	Антибиотики	Чувствительность		
		Чувствительна	Умеренно чувствительна	Устойчива
1.	Бензилпенициллин	7		
2.	Карбенициллин 25 мкг			15
3.	Канамицин			7
4.	Гентамицин			
5.	Ампициллин	25		
6.	Левомецитин			13
7.	Рифампицин			
8.	Доксициллин			
9.	Эритромицин			
10.	Клиндамицин			
11.	Полимиксин			7
12.	Линкомицин			
13.	Тетрациклин	26		
14.	Клафоран- <u>септраксон</u>			
15.	Оксациллин			
16.	Ципрофлоксацин			

Врач - бактериолог Г. Г. Г. Г.

Направление на спермограмму

Ф.И.О. Галамисов И. В.
Год рождения 1987
Диагноз варикоцеле
Дата направления 6.07.06
Направил врач-уролог Шадёркина В. А.
М. П.

Результаты исследования:

3,2 мл.
2 в 1 мл сез-бел.
21-25 увег, рт-70
визк. ↑
время - 44 мин, 80
всех жид. 140800 млн
акт. подвиж. 60-65%
неподвиж. 20-25%
Дата исследования 15-20.06 7.07.06
Исследование проводил И

ИЮ НА СПЕРМОГРАММУ

ермы) необходима под
ем спиртных напитков
аждения, перегревания
терматозидов).
од пеницилина (пред
де и высушить), закрыт

едственно перед иссле
работан специальными
первая порция эякул
5 минут, причем темп
можно нести подмышк

Дата, время: 11.07.2006 9.39

Ф.И.О. Чалышев Максим Алексеевич, дата рождения 09.09.1987

Осмотр врача уролога Шадёркиной В. А.

Жалобы: боли в промежности после эякуляции.

Состояние удовлетворительное.

STATUS PRAESENS:

Кожные покровы и слизистые физиологической окраски. Патологических высыпаний не определяется. Сердечные тоны ясные, ритмичные. Пульс = 76 ударов в минуту, ритмичный, удовлетворительного наполнения и напряжения.

Язык влажный, без налета. Живот мягкий, безболезненный во всех отделах. Живот участвует в акте дыхания всей поверхностью. Симптомы раздражения брюшины отрицательные. Перистальтика выслушивается во всех отделах живота. Стул регулярный, в норме.

Мочевыводящая система:


Область обеих почек безболезненная. Симптом поколачивания отрицателен с обеих сторон. Мочеиспускание свободное, безболезненное. Моча обычной окраски.

Диагноз: Везикулит.

Рекомендовано:

- острое, соленое, алкоголь исключить
- обильное питье
- ципрофлоксацин по 500 мг 2 раза в день - 10 дней
- Юнидокс Солютаб 1 таб 2 раза в день - 7 дней

ВРАЧ: Шадёркина В. А.



БК

Направление на спермограмму

Ф.И.О. Чалышев М.А.

Год рождения 1984

Диагноз Вернейский

Дата направления 04.06

Направил врач-уролог Шадёркина В. А.

Вру

Результаты исследования:

З

Всё в норме

Дата исследования

04.06

Исследование проводил

Вру

Дата, время: 19.07.2006 9.39

Ф.И.О. Чалышев Максим Алексеевич, дата рождения 09.09.1987

Осмотр врача уролога Шадёркиной В. А.

Жалобы: боли в промежности после эякуляции.
Состояние удовлетворительное.

STATUS PRAESENS:

Кожные покровы и слизистые физиологической окраски. Патологических высыпаний не определяется. Сердечные тоны ясные, ритмичные. Пульс = 76 ударов в минуту, ритмичный, удовлетворительного наполнения и напряжения. Язык влажный, без налета. Живот мягкий, безболезненный во всех отделах. Живот участвует в акте дыхания всей поверхностью. Симптомы раздражения брюшины отрицательные. Перистальтика выслушивается во всех отделах живота. Стул регулярный, в норме.

Мочевыводящая система:

Область обеих почек безболезненная. Симптом поколачивания отрицателен с обеих сторон. Мочепускание свободное, безболезненное. Моча обычной окраски.

Диагноз: Везикулит.

Рекомендовано:

- острое, соленое, алкоголь исключить
- обильное питье
- лечение по схеме+ свечи с индометацином 50 мг на ночь - 10 дней.

ВРАЧ: Шадёркина В. А.

Дата, время: 31.07.2006 9.39
Ф.И.О. Чалышев Максим Алексеевич, дата рождения 09.09.1987

Осмотр врача уролога Шадёркиной В. А.

Жалобы: боли в промежности после эякуляции.
Состояние удовлетворительное.
Мочевыводящая система:


Область обеих почек безболезненная. Симптом поколачивания отрицателен с обеих сторон. Мочеиспускание свободное, болезненное. Моча обычной окраски.

Диагноз: Везикулит.

Рекомендовано:

- острое, соленое, алкоголь исключить
- обильное питье
- доксазидин по 1 мг на ночь - 30 дней.
- ОАК, ОАМ, флюорография, спермограмма.

ВРАЧ: Шадёркина В. А.



12 ЛАБОРАТОРИЯ

Анализ крови _____

Гр. Челоминь м.в.

Урсон

Дата 4/11-06

НБ 136чз

Лейкоциты $5,2 \times 10^9$

СОЭ ч

№ 7 506421-1, 28

Подпись _____

МИКРОРЕАКЦИЯ
ОТРИЦАТЕЛЬНАЯ

ЛАБОРАТОРИЯ
при Северской больнице

« 5. » 08. 2006 г.

Фамилия больного Тамашин М

Фамилия врача Траев

АНАЛИЗ МОЧИ

Общие сведения	цвет.	прозрачн.
	уд.вес	реакция
Химич. исследован.	белок	р-ция на билирубин
	уд.вес	р-ция на уробилин

Микроскопическая картина ос дк

Эпители 4-3-3

Эпители _____

Лейкоциты 2-1-2

Эритроциты _____

Цилиндры гиалин _____

Цилиндры зернист. _____

Соли ураты в з/к

Слизь _____

Др.элементы _____

Исследование производил Т

Нач.лаборат. _____

Анализ крови _____

Гр. _____

Дата _____

НБ 136

Лейкоциты 5,2

СОЭ 4

кр Т 50

Подпись _____

№ 0112. 5/IX-06

Направление на спермограмму

Ф.И.О. Чайковский И.А.
 Год рождения 1983
 Диагноз Облит.
 Дата направления 21.09.06
 Направил врач-уролог Шадёркина В. А.
 М. П.

Результаты исследования:

Дослева. Взкая жидк
серо-белого цвета 3 мл.
инструмент
24-6 в 18P
в пп. 1-2
сперм. подвиж 75%
спосо подвиж 20%
не подвиж. клетки - 5%

Дата исследования 5/IX-06
 Исследование проводил [Signature]

Анализ крови

Гр. _____

Дата _____

НБ _____

Лейкоциты _____

СОЭ _____

Подпись _____

ИО НА СПЕРМО
 омы) необходима
 ем спиртных напит
 ждения, перегрева
 ерматозоидов).
 од пеницилина (с
 е и высушить), за
 едственно перед
 аботан специаль
 первая порция
 5 минут, причём
 ожно нести подл

Дата, время: 14.09.2006 9.39

Ф.И.О. Чалышев Максим Алексеевич, дата рождения 09.09.1987

Осмотр врача уролога Шадёркиной В. А.

Жалобы: боли в промежности после эякуляции.

Состояние удовлетворительное.


Мочевыводящая система:

Область обеих почек безболезненная. Симптом поколачивания отрицателен с обеих сторон. Мочеиспускание свободное, безболезненное. Моча обычной окраски.

Диагноз: Везикулит?

Рекомендовано: консультация в ККБ.

ВРАЧ: Шадёркина В. А.



Краевая клиническая больница № 1 им. С. В. Очаповского
КОНСУЛЬТАТИВНАЯ ПОЛИКЛИНИКА

г. Краснодар, ул. 1 Мая, 167, тел. 274-33-80

МЕДИЦИНСКОЕ ЗАКЛЮЧЕНИЕ

ЧАЛЫШЕВ МАКСИМ АЛЕКСЕЕВИЧ 1987 Г.

Находился на обследовании в Краевой консультативной поликлинике
С 19.09.06 г. По 19.09.06 г.
ОСМОТРЕН УРОЛОГОМ

Данные обследования: НА РУКАХ.


Диагноз: СИНДРОМ ХРОНИЧЕСКИХ ТАЗОВЫХ БОЛЕЙ.

Рекомендации : 1) ПО М-Ж ВЫПОЛНИТЬ ПОСЕВ ЭЯКУЛЯТА НА МИКРОФЛОРУ
И НА БК. (УЧИТЫВАЯ ПАТОЛОГИЮ В ОБЩ. АН. ЭЯКУЛЯТА)
2) ТРУЗИ ПРОСТАТЫ, СЕМЕННЫХ ПУЗЫРЬКОВ, ТАЗА
3) ОСМОТР НЕВРОЛОГА (ИСКЛ. ПАТОЛОГИЮ ПОЗВОНОЧНИКА)

Заключение выдано для предоставления в ЦРБ

19.09.06 г.

врач СТРЕЛЯЕВ, А. И.



Дата, время: 21.09.2006 9.39

Ф.И.О. Чалышев Максим Алексеевич, дата рождения 09.09.1987

Осмотр врача уролога Шадёркиной В. А.

Жалобы: боли в промежности после эякуляции. Консультирован в ККБ.
Состояние удовлетворительное.

Мочевыводящая система:


Область обеих почек безболезненная. Симптом поколачивания отрицателен с обеих сторон. Мочеиспускание свободное, безболезненное. Моча обычной окраски.

Диагноз: СХТБ.

Рекомендовано:

- посев эякулята на флору и БК
- ТРУЗИ простаты, семенных пузырьков
- осмотр невролога

ВРАЧ: Шадёркина В. А.



ОРУ

280806

Олегов Александр

Молоды на дом в ст.
 При этом для своих детей

Городской ком. у уполномочен
Р. С.

Дата

Ф.И.О.

Мочев

стенк

Прос

Очаг

Прос

Конт

Эхос

Дата 26/03/06

Северская ЦРБ

Каб. УЗИ № 24

Ф.И.О. Урюков - М. В. В. -

Мочевой пузырь форма сфероидная в мид

стенки р-ры - 45 - (№ до 3,5 мм).

Просвет Взвеси умеренно

Очаговые образования не выявлено

Простата р-ры 43, 47, 32 (№ до 40x26x28) 122, 82

Контуры (ровные, неровные, прерывистые)

Эхоструктура гетерогенная, зернистая
дифф-ко.

Эхогенность

Среднее

Очаговые обр-я

не выявлено

Семенные пузырьки

Правый - 20.3 мм / л

Регионарные л-лы

до / умеренно расширена, криволинейно расширена в левом

Заключение:

Левый - 23.10 мм / умеренно расширена

уже увеличена - ~~ф~~ результаты?



Ф. И. О.	
Учреждение	
Исследован	
Выделена	
№	
1.	Бенз
2.	Карб
3.	Кан
4.	Гент
5.	Амп
6.	Лев
7.	Риф
8.	Док
9.	Эри
10.	Кли
11.	Пол
12.	Лин
13.	Тет
14.	Кла
15.	Окс
16.	Цип
врач - ба	

Бактериологическая лаборатория

Ф. И. О. Чортнев <<22>> 09 1987 2006 г. № 1307Учреждение Сев п-тИсследование экспрессВыделена культура Staphylococcus epidermidis Результаты исследования

№	Антибиотики	Чувствительна	Умеренно чувствительна	Устойчива
1.	Бензилпенициллин <u>ампициллин</u>	<u>27</u>		
2.	Карбенициллин 25 мкг	<u>40</u>		
3.	Канамицин			
4.	Гентамицин	<u>27</u>		
5.	Ампициллин			
6.	Левомецитин			
7.	Рифампидин			
8.	Доксициллин			
9.	Эритромицин	<u>30</u>		
10.	Клиндамицин			
11.	Полимиксин			
12.	Линкомицин			
13.	Тетрациклин			
14.	Клафоран			
15.	Оксациллин	<u>23</u>		
16.	Ципрофлоксацин	<u>34</u>		

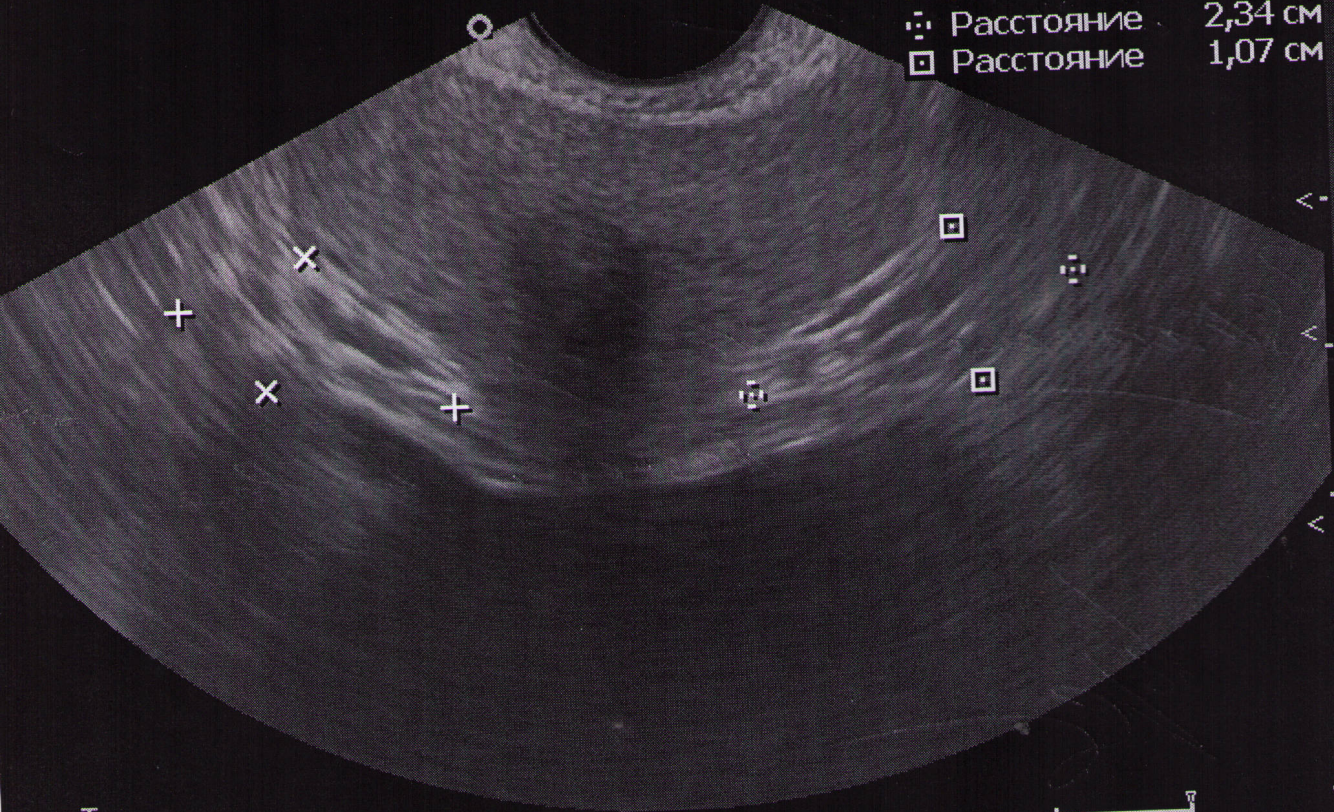
Врач - бактериолог С

MUZ Seversk CRH

26.09.2006 PHILI

11:34:11

- + Расстояние 2,00 см
- X Расстояние 0,952 см
- ⋮ Расстояние 2,34 см
- Расстояние 1,07 см



Простата
E6509
MI 0,5
TIS 0,1
F3 G
232dB/0
L13/3

20 Гц

T
P R
5,0 7,5

26/09/06 Северск ЦРБ Сек. урологии
ФУЗ-1
УЗИ - предст
Паренхима ДП - 28 мм

Правое ядро - 42x23 мм

Железа - однородная, структура

структура - мелкозернистая

структура - однородная

Левое ядро - 42x20 мм

структура - однородная

Железа - 10x8 мм

ссылка
→

Ingraffano Co

Statement: Yll - upuzues

Reasons in brief

A handwritten signature in purple ink, consisting of several loops and a long horizontal stroke. To the left of the signature is a circular purple stamp with some illegible text around the perimeter.

Получено.

УМВ Из В 0,728 (к 0,186)

Из М 0,121 (к 0,385)

ЛЯ

оты)

12453

ГУЗ КЛИНИЧЕСКИЙ
ПРОТИВОТУБЕРКУЛЕЗНЫЙ
ДИСПАНСЕР
ДЕПАРТАМЕНТА
ЗДРАВООХРАНЕНИЯ
КРАСНОДАРСКОГО КРАЯ
КРАЕВАЯ БАЗОВАЯ
ЦЕНТРАЛИЗОВАННАЯ
БАКТЕРИОЛОГИЧЕСКАЯ
ЛАБОРАТОРИЯ

№ посева	
дата направления	04-10-2006
патологический материал	сильный микроб

результат бактериологического исследования на МБТ

Ф.И.О. Запиев М. А

Год рождения 1987, пол М/Ж, № и/болезни _____

Откуда направлен (район, ЛУ, отделение) _____

Северский учеб-й каб-н


ПОСЕВ НА МБТ

Результат исследования: РОСТА НЕ ДАЛ

18.12.2006

Дата выдачи _____

ЛАБОР. Врач



12.01.04.

Угрозы

Материал на бени в процес
исети при зенуленеи сохрани-
ются.

то резултатом обследовани

ФР: Веригуриб.

Ред-но: 1). Мени 7 угрозы
по м/ж.

2). Контроль анализов - серия
пробаты (микроскопиче сое + БАКисел).

3). Обследовани тесе проведенче
мени, в ККБ - ТР 93ч пробаты.

В

ул. Красная, 146

РЕЦЕПТ (взрослый, детский-ненужное зачеркнуть)
«16» I 200 4 г.

Ф. И. О. больного Чамшев И.А.

Возраст _____
ф. и. о. врача АЛЛЕРГОЛОГ-ИММУНОЛОГ
РОМАНОВА Ж.Л.

1) руб. коп. Rp. Иммунофан - 10 амп

2) руб. коп. Rp. Имудон - 1 амп

3) Иммунофан (табл) - 2 амп

4) руб. коп. Rp. Витеронотав мази

5) Мультигамма ч/к 100 мл № 1

Подпись и личная печать врача _____ М.П.

Рецепт действителен в течение 10 дней, 2 месяцев, 1 года.
(ненужное зачеркнуть)

Отпустил	Приготовил	Отпустил

Дата, время: 30.01.2007 9.39

Ф.И.О. Чалышев Максим Алексеевич, дата рождения 09.09.1987

Осмотр врача уролога Шадёркиной В. А.

Жалобы: боли в промежности после эякуляции. Консультирован в ККБ.

Состояние удовлетворительное.

Мочевыводящая система:

Область обеих почек безболезненная. Симптом поколачивания отрицателен с обеих сторон. Мочеиспускание свободное, безболезненное. Моча обычной окраски. посев эякулята на флору и посев на БК от 4.10.06 отриц.

Диагноз: СХТБ.

Рекомендовано:

- посев секрета простаты на флору и БК (конец февраля). ^{и сек} моча на БК

- контрольный осмотр.

ВРАЧ: Шадёркина В. А.

на руки

ЛАБОРАТОРИЯ
при Северской больнице

200 г.
Фамилия больного Чолмиев МА
Фамилия врача Уролов

АНАЛИЗ МОЧИ

Общие сведения: цвет беск. прозрачн. Рисная
уд. вес 1013 реакция Рисная

Химич. исследован: белок отсут. реакция на билирубин отсут.
сах-ел реакция на уробилин отсут.

Микроскопическая картина ос. дк
Эпители 5-10
Эпители 1-3-4
Лейкоциты 1-3-4
Эритроциты отсут.
Цилиндры гиалин отсут.
Цилиндры зернист. отсут.
Соли отсут.
Слизь отсут.
Др. элементы отсут.

Исследование производил М.И. Стеф.
Нач. лаборат. отсут.

ВРО № 100589, п-ль Купреев В.В., 10.2006 г. Зак. 1234-30000 ф. а6

7

Область обеих почек
езболезненное. Моча обычн

Диагноз: СХТБ.

Рекомендовано: кон

ВРАЧ: Шадёркина В

ЛАБОРАТОРИЯ

Анализ крови _____

Гр. Чалышев М.А.

Дата _____

НБ 12/12

Лейкоциты 4,7 - 10⁹

СОЭ 2 мм/ч

г л к з с ч р л ч бел з

Подпись Уролог Шадёр

ГРН 900062 п-ль Мужухоева М.А.

На руки

Цилиндры зернист. _____

Соли _____

Слизь _____

Др. элементы _____

Исследование производил Шадёр

Нач. лаборат. _____

ВРО № 100589, п-ль Купреев В.В., 10.2006 г. Зак. 1234-30000 ф. аб

7

Дата, время
Ф.И.О. Чалышев

Жалобы: боли в
Состояние удовл
Мочевыводяща

Область обеих п
езболезненное. Моча

Диагноз: СХТ

Рекомендован

ВРАЧ: Шадёр

Дата, время: 27.02.2007 9.39

Ф.И.О. Чалышев Максим Алексеевич, дата рождения 09.09.1987

Осмотр врача уролога Шадёркиной В. А.

Жалобы: боли в промежности после эякуляции. Консультирован в ККБ.

Состояние удовлетворительное.


Мочевыводящая система:

Область обеих почек безболезненная. Симптом поколачивания отрицателен с обеих сторон. Мочеиспускание свободное, безболезненное. Моча обычной окраски. посев эякулята на флору и посев на БК от 4.10.06 отриц.

Диагноз: СХТБ.

Рекомендовано: консультация в КПТД.

ВРАЧ: Шадёркина В. А.



ГУЗ КЛИНИЧЕСКИЙ ПРОТИВОТУРБЕКУЛЕЗНЫЙ ДИСПАНСЕР
департамента здравоохранения Краснодарского края


ВРАЧЕБНОЕ ЗАКЛЮЧЕНИЕ

КОНСУЛЬТАЦИЯ
УРОЛОГА

Галочев М. А. 18 лет
Северский р-н
консультативная уроло-
гии СПИЖ

Туберкулез М.И.С.
в анамнезе ранее,
не выявлено.

Рекомендуется избегать
таких сексуальных

 Мухомов

Дата, время: 11.04.2007 9.39
Ф.И.О. Чалышев Максим Алексеевич, дата рождения 09.09.1987

Осмотр врача уролога Шадёркиной В. А.

Жалобы: боли в промежности после эякуляции. Консультирован в ККБ, КПТД (туберкулеза МПС не выявлено).
Состояние удовлетворительное.


Мочевыводящая система:

Область обеих почек безболезненная. Симптом поколачивания отрицателен с обеих сторон. Мочеиспускание свободное, безболезненное. Моча обычной окраски. Посев эякулята на флору и посев на БК от 4.10.06 отриц.

Диагноз: СХТБ.

Рекомендовано: консультация сексопатолога.

ВРАЧ: Шадёркина В. А.



48

07.10.2006

35

ООО "АПТЕКА "ФАРМА-ПЛЮС"
МЕДИКО-БИОЛОГИЧЕСКИЙ ЦЕНТР
ПЦР-ЛАБОРАТОРИЯ

ул. Котовского, 98, тел.: 215-45-72; 8-17, суб. 9-14, пер. 12.30-13.00
ул. Рашилевская, 133/3, тел. 251-69-37; 8-18, суб. 9-16, пер. 12.30-13.00

Направление № 16/15
Фамилия, и.о. Чаковский Н. А.
Напр. учреждение Гриппинг
Дата забора материала _____

Название возбудителя	Результат
<i>Chlamydia trachomatis</i>	
<i>Ureaplasma urealyticum</i>	
<i>Mycoplasma hominis</i>	
<i>Mycoplasma genitalium</i>	
<i>Gardnerella vaginalis</i>	
✓ <i>Herpes simplex virus 1, 2</i>	НЕ ОБНАРУЖЕНО
<i>Cytomegalovirus</i>	
✓ <i>Human papillomavirus 16, 18</i>	НЕ ОБНАРУЖЕНО
✓ <i>Human papillomavirus 31, 33, 35, 52</i>	НЕ ОБНАРУЖЕНО
<i>Candida alb.</i>	

« 10 ОКТ 2006 » 200 __ г. Исследовал [Signature]

ЗАО «Красноярская биомедиа», в/б (2122/9), 11.2005 г., т. 100х100, тел. (061) 259-65-67
E-mail: KRASBLANK@MAIL.RU

Посев на <i>Candida</i>	
Антибиотикограмма к <i>Ureaplasma ureal.</i>	
Антибиотикограмма к <i>Mycoplasma hom.</i>	

« 09.10.2006 » 200 __ г. Исследовал [Signature]

ООО "Аптека "ФАРМА-ПЛЮС"

ПЦР-ЛАБОРАТОРИЯ

ул. Котовского, 98, тел. 215-45-72; 8-17, суб. 9-14, пер. 12.30 — 13.00
ул. Рихтиевская, 133/3, тел. 251-69-37; 8-18, суб. 9-16, пер. 12.30 — 13.00

Направление № 16
Фамилия, и., о. Виноградова
Напр. учреждение Гришино
Дата забора материала 07.10.2006

07.10.2006	UR	CR	VAG
Лейкоциты	eg		
Эпител. клетки	m		
Флора	кон		
Гонококк	abs		
Трихомонады			
Гарднереллы	abs		
Посев на Neisseria			
Посев на Ureaplasma			
Посев на Mycoplasma hom.			
Посев на Trichomonas vag.			
Посев на Candida			
Антибиотикограмма к Ureaplasma ureal.			
Антибиотикограмма к Mycoplasma hom.			

" 09.10.2006 " 200 г.

Исследовал [Signature]

Мишнев

07.10.2006

30

ООО "Аптека "Фарма-плюс"

МЕДИКО-БИОЛОГИЧЕСКИЙ ЦЕНТР

г. Краснодар, ул. Рашилевская, 133/3
тел. 251-69-37

A.F. GENITAL SYSTEM

ФАРМА-ПЛЮС

МЕДИЦИНСКИЙ ЦЕНТР

Ф.И.О.

Чапчишев М. А

№

16

Дата рождения

9.9.84

Напр. врач

Гришинов

Напр. учреждение

брат в семье

Дата забора материала

Подсчет и идентификация микоплазм/уреаплазм		Результат
GR+	Рост Mycoplasma 10 ² <титр<10 ⁴ GFU/мл	
GR++	Рост Mycoplasma 10 ⁴ <титр<10 ⁵ GFU/мл	
GR+++	Рост Mycoplasma титр>10 ⁵ GFU/мл	НЕ ОБНАРУЖЕНО
ADC	Аргинин-тест: идентификация Mycoplasma hominis	НЕ ОБНАРУЖЕНО
UR	Мочевина-тест: идентификация Ureaplasma urealyticum	НЕ ОБНАРУЖЕНО

GFU: колониеобразующие единицы

	чувствительность к антибиотикам микоплазм/уреаплазм	результат			чувствительность к антибиотикам микоплазм/уреаплазм	результат			
		чув.	пром.	уст.		чув.	пром.	уст.	
TE	Тетрациклин	[Handwritten mark]			CLA	Кларитромицин	[Handwritten mark]		
PEF	Перфлоксацин		MN	Миноциклин					
OFX	Офлоксацин		JOS	Иозамицин					
DO	Доксициклин		CD	Клиндамицин					
E	Эритромицин								

Выявление и идентификация других микроорганизмов		Результат	Выявление и идентификация других микроорганизмов		Результат
ESC	Escherichia coli	НЕ ОБНАРУЖЕНО	STR	Enterococcus faecalis	НЕ ОБНАРУЖЕНО
PRO	Proteus spp./Providencia spp.	НЕ ОБНАРУЖЕНО	NES	Neisseria gonorrhoeae	НЕ ОБНАРУЖЕНО
PSE	Pseudomonas spp.	НЕ ОБНАРУЖЕНО	STG	Streptococcus agalactiae (Group B)	НЕ ОБНАРУЖЕНО
GAR	Gardnerella vaginalis	НЕ ОБНАРУЖЕНО	CAN	Candida spp.	НЕ ОБНАРУЖЕНО
STF	Staphylococcus aureus	ОБНАРУЖЕНО	GTR	Trichomonas vaginalis	НЕ ОБНАРУЖЕНО

МЕДИЦИНСКИЙ КАБИНЕТ
«АНДРОМЕД»

8-918-322-22-82

г. Краснодар,
ул. Рашпилевская 325/1

Тел.: 224-33-77

Приманов

Консультация врача-androлога Есаяна А.А.

- 1/ Стеридон 1 кх 1 р/д 1 мес. утром
- 2/ V Вобэнзим 4тх 3 р/д за 30' до еды 10 дн.
- 3/ Витогин + крем пимафуорт 2 р/д 10 дн.
- 4/ С 10 дн свечи с вифероном (3) 1 свк 1 р/д 10 дн.
- 5/ С 12 дн. Юнидокс 2 таб. одновременно, затем по 1тх 2 р/д 9 дн сразу после еды.
- 6/ С 15 дн. Линекс 2тх 3 р/д 7 дн. до еды.
- 7/ С 21 дн. Свечи "Витогин" 1 свк 1 р/д 10 дн.

20.10.2006.





Клиника
Екатерининская

Консультативно-диагностический центр

Номер карточки:

096062

Дата исследования:

19.05.11

ООО «Клиника Екатерининская»
г. Краснодар, пр-д им. Ломоносова, 26
телефон/факс: (861) 202-0-202

Понедельник – пятница с 7:30–20:00
суббота с 7:30–14:00 воскресенье — выходной

www.clinic23.ru

ПЦР исследования

Пациент: **Чалышев Максим Алексеевич**

Врач: 00239

Дата рождения: **09.08.1987**

Пол: **Мужской**

Направившее 00091

Доп. сведения:

учреждение:

Наименование исследования	Биоматериал	Результат
Chlamydia trachomatis (кач.)	Урогенитальный соскоб	Отрицательный
Mycoplasma genitalium (кач.)	Урогенитальный соскоб	Отрицательный
✓ Ureaplasma spp. (кач.)	Урогенитальный соскоб	Положительный
Типирование Ureaplasma spp.	Урогенитальный соскоб	U. parvum
✓ Gardnerella vaginalis (кач.)	Урогенитальный соскоб	Положительный
Trichomonas vaginalis (кач.)	Урогенитальный соскоб	Отрицательный
Neisseria gonorrhoeae (кач.)	Урогенитальный соскоб	Отрицательный
Candida albicans (кач.)	Урогенитальный соскоб	Отрицательный
Вирус папилломы человека высокого канцерогенного риска (количественный)	Урогенитальный соскоб	Отрицательный

Данные результаты не являются диагнозом и должны быть интерпретированы клиническим врачом.

Дата и время выдачи: 23.05.11 12:17:44





Клиника
Екатерининская

Консультативно-диагностический центр

ООО «Клиника Екатерининская»
г. Краснодар, пр-д им. Ломоносова, 26
телефон/факс: (861) 202-0-202

Понедельник – пятница с 7:30–20:00
суббота с 7:30–14:00 воскресенье — выходной

www.clinic23.ru

Номер карточки:

121257

Дата исследования:

25.06.11

Клиника "ЕКАТЕРИНИНСКАЯ"

ООО "Клиника Екатерининская"

г. Краснодар, пр-д им. Ломоносова, 26, тел./факс (861) 202-0-202

ПЦР исследования

Пациент: **Чалышев Максим Алексеевич**

Врач: 00015

Дата рождения: **09.09.1987**

Пол: **Мужской**

Направившее 00003

Доп. сведения:

учреждение:

Наименование исследования	Биоматериал	Результат
Ureaplasma spp. (кач.)	Урогенитальный соскоб	Отрицательный
Gardnerella vaginalis (кач.)	Урогенитальный соскоб	Отрицательный

Данные результаты не являются диагнозом и должны быть интерпретированы клиническим врачом.

Дата и время выдачи: 29.06.11 10:20:24





Клиника
Екатерининская

Не теряйте драгоценное время

ООО "Клиника Екатерининская"
г. Краснодар, ул. Кубанская Набережная, 37/1
телефон/факс: (861) 202-0-202

Понедельник - пятница с 7:30 - 20:00
суббота с 7:30 - 15:00, воскресенье с 8:00 - 14:00

www.clinic23.ru

71560

09.02.2018

Ультразвуковое исследование предстательной железы

ВРАЧ: Самарская Ольга Викторовна
Категория: Высшая категория Ученая степень:
ПАЦИЕНТ: Чалышев Максим Алексеевич Пол: Мужской
Дата рождения: 09.09.1987 Возраст: 30 лет

Форма: обычная, объём мочевого пузыря=167мл

Размеры: не увеличена 44x26x33мм

Объем: 19.6см³

Эхогенность: нормальная

Эхоструктура: неоднородная незначительно диффузно

Наличие очаговых изменений: нет

Семенные пузырьки правый: 39x10мм

левый: 39x9мм

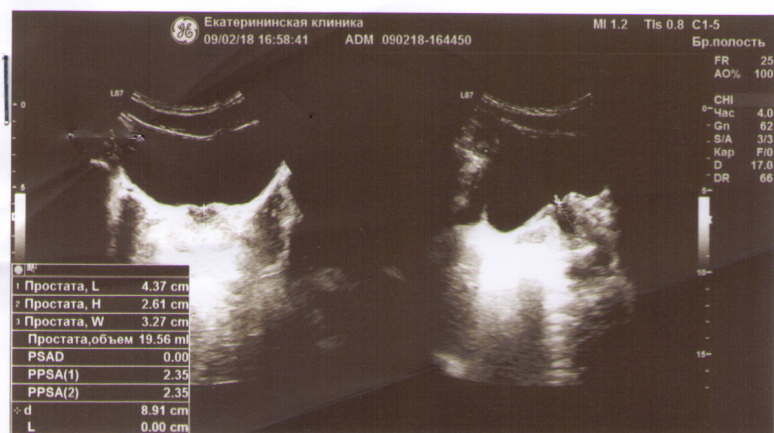
Объём остаточной мочи: 0мл

ЗАКЛЮЧЕНИЕ: УЗ-признаки лёгких диффузных изменений в структуре предстательной железы.

! Данное исследование не является клиническим диагнозом. Для интерпретации обратитесь к лечащему врачу

Подпись врача

Самарская Ольга Викторовна
Дата и время распечатки бланка: 09.02.2018 16:59





Клиника
Екатерининская

Не теряйте драгоценное время

ООО "Клиника Екатерининская"
г. Краснодар, ул. Кубанская Набережная, 37/1
телефон/факс: (861) 202-0-202

Понедельник - пятница с 7:30 - 20:00
суббота с 7:30 - 15:00, воскресенье с 8:00 - 14:00

www.clinic23.ru

071494

09.02.2018

Анализ секрета простаты

Пациент: **Чалышев Максим Алексеевич**

Врач: 00013

Дата рождения: **09.09.1987**

Пол: **Мужской**

Направившее учреждение: 00003

Параметр исследования	Результат	Значение нормы
Цвет	Беловатый	Беловатый
Прозрачность	Мутная	Неполная
Консистенция	Жидкая	Жидкая
Лейкоциты	8-10-20 в п/зр. и в скоплении б/к.	0-20 в п/зр.
Эритроциты	0-1 в п/зр.	0-1 в п/зр.
Эпителий	Единичные скопления	1-2 в п/зр.
Макрофаги	4-2-3 в скоплении	Не обнаружено
Лецитиновые зерна	В большом количестве	В большом количестве
Амилоидные тельца	Не обнаружено	0-2 в п/зр.
Сперматозоиды	Не обнаружено	Не обнаружено
Трихомонады	Не обнаружено	Не обнаружено
Гонококки	Не обнаружено	Не обнаружено
Флора	Смешанная	Скудная кокковая
Клетки с признаками атипии	Не обнаружено	Не обнаружено

! Данные результаты не являются диагнозом и должны быть интерпретированы клиническим врачом.





Клиника
Екатерининская

Не теряйте драгоценное время

ООО "Клиника Екатерининская"
г. Краснодар, ул. Кубанская Набережная, 37/1
телефон/факс: (861) 202-0-202

Понедельник - пятница с 7:30 - 20:00
суббота с 7:30 - 15:00, воскресенье с 8:00 - 14:00

www.clinic23.ru

071494

09.02.2018

Бакпосев на флору и чувствительность к антибиотикам

Пациент: **Чалышев Максим Алексеевич**

Врач: 00013

Дата рождения: **09.09.1987**

Пол: **Мужской**

Направившее учреждение: 00003

Биоматериал: **Сок предстательной железы**

Выделена культура: **Enterococcus faecalis**

Рост: **Обильный**

Антибиотикограмма

Амоксиклав	S	Линезолид	S
Пенициллин	S	Ванкомицин	S
Ампициллин	S	Ципрофлоксацин	S
Амоксициллин	S	Левифлоксацин	S
Ампициллин/сульбактам	S	Норфлоксацин	S
Гентамицин	S	Daptomycin	S

S - чувствительный **I** - промежуточная чувствительность **R** - резистентный

BLAC - бета-лактамаза положительная - ставится вместо метки S для видов, обладающих индуцированной бета-лактамазой,

ESBL - культура вырабатывает бета-лактамазу расширенного спектра действия.

! Данные результаты не являются диагнозом и должны быть интерпретированы клиническим врачом.



Скидка 5% предъявителю
в сети аптек Клиники Екатерининская



Клиника
Екатерининская

Не теряйте драгоценное время

ООО "Клиника Екатерининская"
г. Краснодар, ул. Кубанская Набережная, 37/1
телефон/факс: (861) 202-0-202

Понедельник - пятница с 7:30 - 20:00
суббота с 7:30 - 15:00, воскресенье с 8:00 - 14:00

www.clinic23.ru

71417

09.02.2018

Консультация уролога

ВРАЧ:	Чижиков Вячеслав Викторович		
Категория:	Высшая категория	Ученая степень:	
ПАЦИЕНТ:	Чалышев Максим Алексеевич	Пол:	Мужской
Дата рождения:	09.09.1987	Возраст:	30 лет

Жалобы: Дискомфорт в промежности, боли в половом члене после эякуляции.

Туберкулез, вен. заболевания, вирусный гепатит отрицает.

Аллергоанамнез не отягощен.

Соматически здоров.

Состояние удовлетворительное.

Кожа, видимые слизистые чистые, обычной окраски.

Периферические лимфоузлы не увеличены.

Живот мягкий, безболезненный во всех отделах.

Печень, селезенка не увеличены.

Область почек спокойна, симптом Поколачивая отр. с обеих сторон.

Мочеиспускание: свободное без особенностей

НПО, яички, придатки визуально, пальпаторно без особенностей.

Диагноз: Обследование.

Рекомендовано: 1) Микроскопия секрета простаты. 2) Бакпосев секрета простаты. 3) Исследование на ИППП. 4) ОАК, БАК, ОАМ. 5) УЗИ простаты, полового члена.

Врач

! Данное исследование не является клиническим диагнозом. Для интерпретации обратитесь к лечащему врачу

Подпись врача _____

Дата и время распечатки бланка: 09.02.2018 15:19



Клиника
Екатерининская

Не теряйте драгоценное время

ООО "Клиника Екатерининская"
г. Краснодар, ул. Кубанская Набережная, 37/1
телефон/факс: (861) 202-0-202

Понедельник - пятница с 7:30 - 20:00
суббота с 7:30 - 15:00, воскресенье с 8:00 - 14:00

www.clinic23.ru

071494

09.02.2018

Анализ секрета простаты

Пациент: **Чалышев Максим Алексеевич**

Врач: 00013

Дата рождения: **09.09.1987**

Пол: **Мужской**

Направившее учреждение: 00003

Параметр исследования	Результат	Значение нормы
Цвет	Беловатый	Беловатый
Прозрачность	Мутная	Неполная
Консистенция	Жидкая	Жидкая
Лейкоциты	8-10-20 в п/зр. и в скоплении б/к.	0-20 в п/зр.
Эритроциты	0-1 в п/зр.	0-1 в п/зр.
Эпителий	Единичные скопления	1-2 в п/зр.
Макрофаги	4-2-3 в скоплении	Не обнаружено
Лецитиновые зерна	В большом количестве	В большом количестве
Амилоидные тельца	Не обнаружено	0-2 в п/зр.
Сперматозоиды	Не обнаружено	Не обнаружено
Трихомонады	Не обнаружено	Не обнаружено
Гонококки	Не обнаружено	Не обнаружено
Флора	Смешанная	Скудная кокковая
Клетки с признаками атипии	Не обнаружено	Не обнаружено

! Данные результаты не являются диагнозом и должны быть интерпретированы клиническим врачом.



Скидка 5% предъявителю
в сети аптек Клиники Екатерининская



Клиника
Екатерининская

Не теряйте драгоценное время

ООО "Клиника Екатерининская"
г. Краснодар, ул. Кубанская Набережная, 37/1
телефон/факс: (861) 202-0-202

Понедельник - пятница с 7:30 - 20:00
суббота с 7:30 - 15:00, воскресенье с 8:00 - 14:00

www.clinic23.ru

73305

10.02.2018



Назначение сложного лечения

ВРАЧ:	Чижиков Вячеслав Викторович	Ученая степень:	<i>88184937738</i>
Категория:	Высшая категория		
ПАЦИЕНТ:	Чалышев Максим Алексеевич	Пол:	Мужской
Дата рождения:	09.09.1987	Возраст:	30 лет

Жалобы: боли в половом члене, дискомфорт в промежности.

Диагноз: Хр. простатит фаза латентного воспаления.

Рекомендации: 1 этап лечения

- 1) Св Флексен 100 мг по 1 св на ночь 10 дней.
- 2) Левофлоксацин 500 мг по 1 таб в день 10 дней.
- 3) Линекс форте по 1 кап в день 10 дней.
- 4) Флуконазол 150 мг 1 кап на 7 день лечения.
- 5) Дазолик 500 мг по 1 таб 2 раза в день 10 дней. *после еды*

Явка на 10 день лечения.

! Данное исследование не является клиническим диагнозом. Для интерпретации обратитесь к лечащему врачу

Подпись врача

Дата и время распечатки бланка:

ООО "Клиника Екатерининская"
г. Краснодар, ул. Кубанская Набережная, 37/1
телефон/факс: (861) 202-0-202

Понедельник - пятница с 7:30 - 20:00
суббота с 7:30 - 15:00, воскресенье с 8:00 - 14:00

www.clinic23.ru

87570

17.02.2018

Консультация уролога

ВРАЧ:	Чижиков Вячеслав Викторович		
Категория:	Высшая категория	Ученая степень:	
ПАЦИЕНТ:	Чалышев Максим Алексеевич	Пол:	Мужской
Дата рождения:	09.09.1987	Возраст:	30 лет

Жалобы дискомфорт в промежности

Диагноз: Хр. простатит фаза активного воспаления.

Рекомендации: 2 этап лечения.

- 1) Св витапрост форте по 1 св на ночь 20 дней.
- 2) Амоксиклав 1000 мг по 1 таб 2 раза в день 7 дней.
- 3) Линекс форте по 1 кап в день 10 дней.
- 4) Флуконазол 150 мг 1 кап на 4 день лечения.
- с 8 дня лечения:
- 5) Простадоз по 2 кап в день 30 дней.

Явка ч/з 1,5 мес.



! Данное исследование не является клиническим диагнозом. Для интерпретации обратитесь к лечащему врачу

Подпись врача _____

Дата и время распечатки бланка: 17.02.2018 12:48

Клиника "ЕКАТЕРИНИНСКАЯ"Номер заказа **133211**Дата заказа **14.03.2018****ООО "Клиника Екатерининская"**

г. Краснодар, ул. Кубанская Набережная, 37/1, тел./факс (861) 202-0-202

Анализ секрета простатыПациент: **Чалышев Максим Алексеевич**

Врач: 00013

Дата рождения: **09.09.1987**Пол: **Мужской**

Направившее учреждение: 00003

Параметр исследования	Результат	Значение нормы
Цвет	Беловатый	Беловатый
Прозрачность	Мутная	Неполная
Консистенция	Жидкая	Жидкая
Лейкоциты	2-5-10 в п/зр.	0-20 в п/зр.
Эритроциты	Единичные	0-1 в п/зр.
Эпителий	8-10 в п/зр. встречаются скопления	1-2 в п/зр.
Макрофаги	0-2-3 в п/зр.	Не обнаружено
Лецитиновые зерна	В большом количестве	В большом количестве
Амилоидные тельца	Не обнаружено	0-2 в п/зр.
Сперматозоиды	Не обнаружено	Не обнаружено
Трихомонады	Не обнаружено	Не обнаружено
Гонококки	Не обнаружено	Не обнаружено
Флора	Скудная, кокковая	Скудная кокковая
Клетки с признаками атипии	Не обнаружено	Не обнаружено

! Данные результаты не являются диагнозом и должны быть интерпретированы клиническим врачом.

Клиника "ЕКАТЕРИНИНСКАЯ"

Номер заказа **133211**
 Дата заказа **14.03.2018**

ООО "Клиника Екатерининская"

г. Краснодар, ул. Кубанская Набережная, 37/1, тел./факс (861) 202-0-202

Пациент: **Чалышев Максим Алексеевич**

Врач: 00013

Дата рождения: **09.09.1987**

Пол: **Мужской**

Направившее учреждение: 00003

Наименование исследования	Биоматериал	Результат
Chlamydia trachomatis (кач.)	Урогенитальный соскоб	Отрицательный
Mycoplasma hominis (кач.)	Урогенитальный соскоб	Отрицательный
Mycoplasma genitalium (кач.)	Урогенитальный соскоб	Отрицательный
Ureaplasma spp. (кач.)	Урогенитальный соскоб	Отрицательный
Gardnerella vaginalis (кач.)	Урогенитальный соскоб	Отрицательный
Trichomonas vaginalis (кач.)	Урогенитальный соскоб	Отрицательный
Вирус простого герпеса III (кач.)	Урогенитальный соскоб	Отрицательный
Вирус папилломы человека высокого канцерогенного риска (16, 18, 31, 33, 35, 39, 45, 51, 52, 58, 59) (количественный)	Урогенитальный соскоб	0
Генотипирование ВПЧ (16, 18, 31, 33, 35, 39, 45, 51, 52, 56, 58, 59)	Урогенитальный соскоб	
16		Не обнаружено
18		Не обнаружено
31		Не обнаружено
33		Не обнаружено
35		Не обнаружено
39		Не обнаружено
45		Не обнаружено
51		Не обнаружено
52		Не обнаружено
56		Не обнаружено
58		Не обнаружено
59		Не обнаружено

! Данные результаты не являются диагнозом и должны быть интерпретированы клиническим врачом.

ООО "Клиника Екатерининская"
г. Краснодар, ул. Кубанская Набережная, 37/1
телефон/факс: (861) 202-0-202

Понедельник - пятница с 7:30 - 20:00
суббота с 7:30 - 15:00, воскресенье с 8:00 - 14:00

www.clinic23.ru

133069

14.03.2018

Консультация уролога

ВРАЧ:	Чижиков Вячеслав Викторович	
Категория:	Высшая категория	Ученая степень:
ПАЦИЕНТ:	Чалышев Максим Алексеевич	
Дата рождения:	09.09.1987	Пол: Мужской Возраст: 30 лет


Жалобы: Прошел лечение, жалобы сохраняются.

Диагноз: Хр. простатит

Рекомендовано: Микроскопия СПЖ. УЗИ полового члена.

! Данное исследование не является клиническим диагнозом. Для интерпретации обратитесь к лечащему врачу

Подпись врача



Дата и время распечатки бланка: 14.03.2018 15:01



Клиника
Екатерининская

Не теряйте драгоценное время

ООО "Клиника Екатерининская"
г. Краснодар, ул. Кубанская Набережная, 37/1
телефон/факс: (861) 202-0-202

Понедельник - пятница с 7:30 - 20:00
суббота с 7:30 - 15:00, воскресенье с 8:00 - 14:00

www.clinic23.ru

133211

14.03.2018

Ультразвуковое исследование полового члена с доплерографией

ВРАЧ:	Самарская Ольга Викторовна	Ученая степень:	
Категория:	Высшая категория		
ПАЦИЕНТ:	Чалышев Максим Алексеевич	Пол:	Мужской
Дата рождения:	09.09.1987	Возраст:	30 лет

В покое

Кавернозные тела *однородные, симметричные, без очаговой патологии*

Спонгиозное тело *однородное*

Белочная оболочка *0.6мм .без очагового фиброза*

Кавернозные артерии

ПРАВАЯ	ЛЕВАЯ
Vps = 14.5см/сек	Vps = 16.2см/сек
Vds = 2.4см/сек	Vds = 1.5см/сек
IP = 0.84	IP = 0.91

ЗАКЛЮЧЕНИЕ УЗ-признаков очаговой и грубой структурной патологии не выявлено.

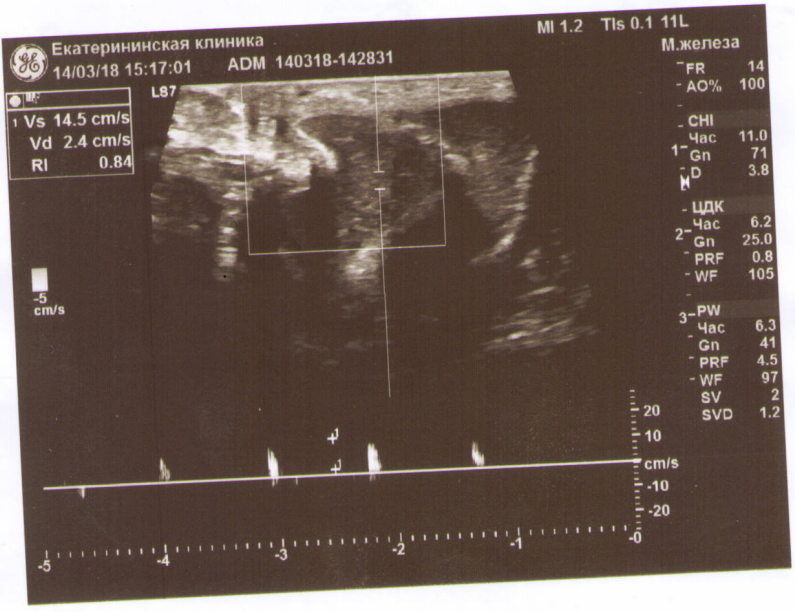
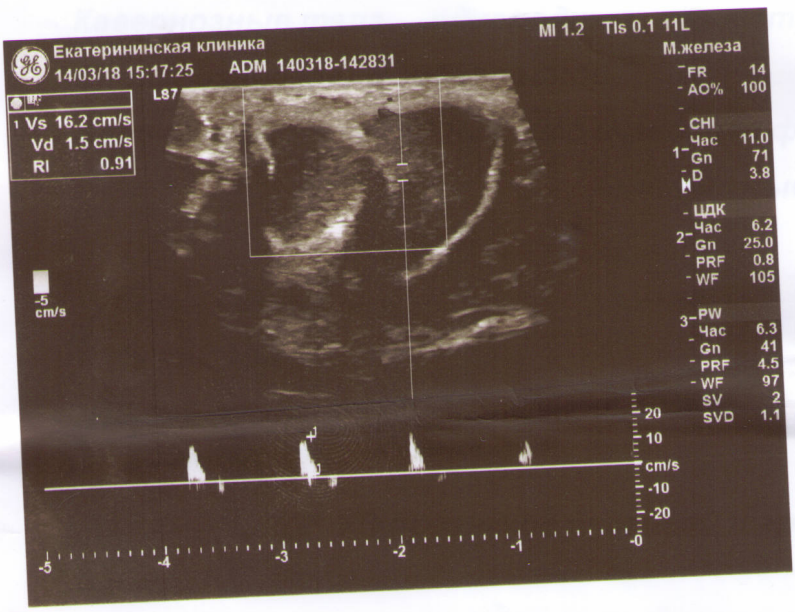
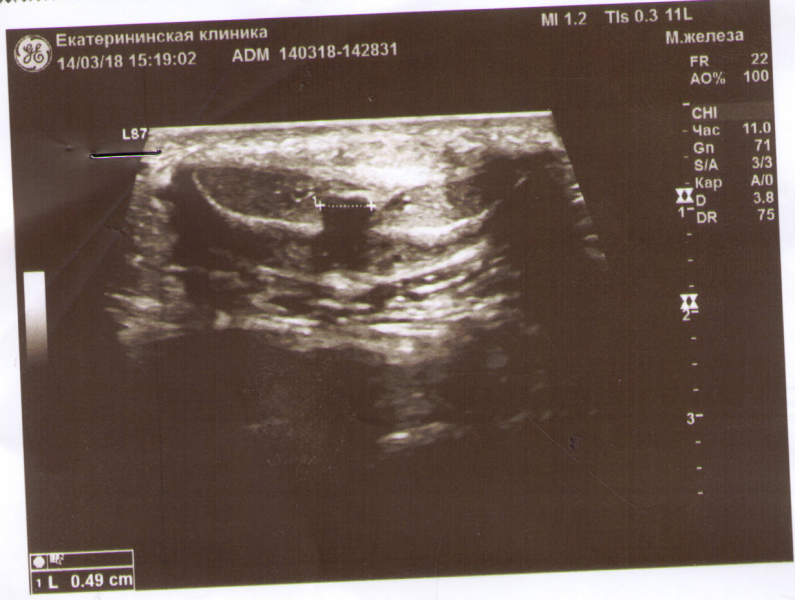
! Данное исследование не является клиническим диагнозом. Для интерпретации обратитесь к лечащему врачу

Подпись врача



Дата и время распечатки бланка: 14.03.2018 15:15

Скидка 5% предъявителю
в сети аптек Клиники Екатерининская



ООО "Клиника Екатерининская"
г. Краснодар, ул. Кубанская Набережная, 37/1
телефон/факс: (861) 202-0-202

ное время Понедельник - пятница с 7:30 - 20:00
суббота с 7:30 - 15:00, воскресенье с 8:00 - 14:00
www.clinic23.ru

ового члена с доплерографией

ченая степень:
Пол: Мужской
Возраст: 30 лет

ое
ричные, без очаговой патологии

иброза
артерии

ЛЕВАЯ

ps = 16.2см/сек
ds = 1.5см/сек
P = 0.91

бой структурной патологии не

обратитесь к лечащему врачу

Дата и время распечатки бланка: 14.03.2018 15:15

**Скидка 5% предъявителю
в сети аптек Клиники Екатерининская**



www.kdllab.ru
8 (800) 700-60-40

Интегрированная система менеджмента сертифицирована на соответствие требованиям ГОСТ Р ИСО 9001-2015, ГОСТ Р ИСО 15189-2009, ГОСТ Р ИСО 14001-2007, ГОСТ Р ИСО/МЭК 27001-2006, OHSAS 18001:2007



ООО «Здоровье - МЦ»
ст. Северская, ул. Ильская, 10/1
8 (86166) 2-41-00
8 (918) 48-44-341
Лицензия № ЛО-23-01-006889 от 25.02.14
ИНН 2348035895, ОГРН 1142348000123

№ направления:	724320530	дата:	2018-03-21	Фамилия:	Чалышев
ЛПУ:	Здоровье Северская	Имя:	Максим Алексеевич	Дата рождения:	1987-09-09
В		Пол:	мужской		
Адрес пациента:					

Наименование исследования	Результат	Ед. изм.	Нормальные значения
Посевы мочи на микрофлору:			
Посев мочи на флору с опр. чувств. к расш. сп-ру АБ	рост микроорганизмов обнаружен	-	
Микроорганизмы группы Enterococcus			
Выявленный микроорганизм №1 группы Enterococcus	Enterococcus faecalis 10*2	-	
Чувствительность к антибиотикам:			
АМПИЦИЛЛИН	S		
ГЕНТАМИЦИН	S		
ВАНКОМИЦИН	S		
НИТРОФУРАНТОИН	S		
НОРФЛОКСАЦИН	S		
ТИГЕЦИКЛИН	S		
ЛИНЕЗОЛИД	S		
ЛЕВОФЛОКСАЦИН	S		
ЦИПРОФЛОКСАЦИН	S		
ФОСФОМИЦИН	S		
ИМИПЕНЕМ	S		
АМОКСИЦИЛИН-КЛАВУЛАНОВАЯ К-ТА	S		
Условные обозначения:			
S - чувствительный			
I - промежуточный			
R - устойчивый			

Результат лабораторного исследования НЕ ЯВЛЯЕТСЯ ДИАГНОЗОМ. Согласно федеральному закону №323-ФЗ от 21.11.2011 "Об основах охраны здоровья граждан в Российской Федерации" диагноз устанавливает лечащий врач, используя полную и всестороннюю информацию о пациенте: данные осмотра, анамнеза, других лабораторных и инструментальных исследований.

2018-03-29 16:06:01

Наличный расчет
**Ультразвуковое трансабдоминальное исследование
мочевого пузыря**

Дата приема: 30.03.2018

Номер карты: 639/2018

Пациент: **Чалышев Максим Алексеевич**

Дата рождения: 09.09.1987 Возраст: 30

Врач: **Ницакова Марина Петровна**Категория **Наличный расчет**

Протокол подписан: Ницакова Марина Петровна

Время печати: 08.05.2018

Акустический доступ : достаточен.**МОЧЕВОЙ ПУЗЫРЬ****Объем :** 366 мл**Контуры :** ровные ,четкие**Стенки :** типичной структуры псевдотрабекулярного строения**Васкуляризация стенок :** без признаков локальной васкуляризации**Толщина стенки :** (норма - до 5 мм) до 3,6 мм**Просвет :** свободен**Наличие объемных образований с учетом ЦДК :**

не выявлены

Нижние трети мочеточников : не расширены**Мочеточниковые выбросы :** регистрируются с обеих сторон**P.S. :** объем остаточной мочи 28мл**ЗАКЛЮЧЕНИЕ :** Эхографические признаки большого объема остаточной мочи после мочеиспускания.**Рекомендовано** консультация урологаВрач:  Ницакова Марина Петровна

Данные УЗИ не являются клиническим диагнозом.

Для интерпретации исследования и назначения лечения обратитесь к лечащему врачу.

Наличный расчет

**Ультразвуковое трансабдоминальное исследование
предстательной железы**

Дата приема: 30.03.2018

Номер карты: 639/2018

Пациент: **Чалышев Максим Алексеевич**

Дата рождения: 09.09.1987 Возраст: 30

Врач: **Ницакова Марина Петровна**Категория **Наличный расчет**

Протокол подписан: Ницакова Марина Петровна


Время печати: 08.05.2018

Акустический доступ : не затруднен**Предстательная железа** : обычной формы**РАЗМЕРЫ: передне-задний (N 16-23 мм)** : 22,6мм**поперечный (N 27-43 мм)** : 49,3мм**верхне-нижний (N 24-41 мм)** : 49мм**Объем (до 30мл)** : 28,6см³**Контуры** : ровные, четкие**Внутрипузырная часть** : не выступает в просвет мочевого пузыря**Структура** : умеренно диффузно неоднородная, преимущественно в центральной зоне**Эхогенность** : умеренно повышена ближе к средней с участками пониженной эхогенности**Наличие объемных образований с учетом ЦДК** :

кальцинаты вдоль уретры от 1 до 2мм

Простатический отдел уретры : не визуализирован**Сосудистый рисунок** : умеренно усилен распределен равномерно**Семенные пузырьки** : не расширены, симметричные 8-9мм однородной структуры**Васкуляризация семенных пузырьков** : не усилена**Заключение :**

Эхографические признаки диффузных изменений структуры предстательной железы с незначительным увеличением в объеме ПЖ, с кальцинатами вдоль уретры.

Рекомендовано : консультация урологаВрач:  Ницакова Марина Петровна

Наличный расчет

Ультразвуковое исследование органов мошонки

Дата приема: 30.03.2018

Номер карты: 639/2018

Пациент: **Чалышев Максим Алексеевич**

Дата рождения: 09.09.1987 Возраст: 30

Врач: **Ницакова Марина Петровна**

Категория Наличный расчет



Протокол подписан: Ницакова Марина Петровна

Время печати: 08.05.2018

Акустический доступ : достаточен.**Правое яичко****Размеры :** (норма 3,5–5,0 смх3,0смх3,0см) 41*26мм**Контуры :** ровные**Структура :** однородная**Эхогенность :** средняя**Васкуляризация :** без особенностей**Придаток****Головка :** (норма 1,0–1,5см) 1,3см**Толщина тела :** (норма до 0,4см): 0,3см**Хвост :** не лоцируется**Структура :** однородная , в проекции головки анэхогенные образования от 2 до 3 мм с четкими краями
однородной структуры , без признаков кровотока при ЦДК**Эхогенность :** средняя**Свободная жидкость :** не визуализируется**Вены гроздевидного сплетения семенного канатика :** не расширены**Проба Вальсальвы :** отрицательная**Артериальный кровоток :** адекватный**Скорость кровотока :** в артерии яичка (N до 10см/с) 8,4 см/сек Ri0,53
в артерии семенного канатика (N до 14см/с)12,9 см/сек Ri 0,54**Левое яичко****Размеры :** (норма 3,5–5,0 смх3,0смх3,0см) 40*24мм**Контуры :** ровные**Структура :** однородная**Эхогенность :** средняя**Васкуляризация :** без особенностей**Придаток****Головка :** (норма 1,0–1,5см)1,8см**Толщина тела :** (норма до 0,4см): 0,6см**Хвост :** не лоцируется**Структура :** неоднородная , в проекции головки анэхогенные образования от 2 до 3мм с четкими краями
однородной структуры , без признаков кровотока при ЦДК**Эхогенность :** умеренно повышена**Свободная жидкость :** не визуализируется**Вены гроздевидного сплетения семенного канатика :** не расширены**Проба Вальсальвы :** отрицательная**Артериальный кровоток :** адекватный**Скорость кровотока :** в артерии яичка (N до 10см/с)9,4 см/сек Ri 0,55
в артерии семенного канатика (N до 14см/с)12,3 см/сек Ri 0,56**P.S. :** лоцируется увеличенный в размерах лимфатический узел в паховой области слева 8,4*6,2мм с
незначительными признаками воспаления**Заключение :** Эхографические признаки незначительно увеличенного в размерах придатка левого яичка с
кистозными образованиями в головке правого и левого яичек.

03.2018

C155032461416023164191641056@*

01-213126

350072 / г. Краснодар / ул. Московская, 96 / cl-lab.info
 телефон справочной службы 8-800-700-40-10 звонок по России бесплатный
 лицензия № 01-001-2017-0000000 выдана Министерством
 здравоохранения Краснодарского края. Проконсультируйтесь со специалистом.

CL медицинская
 лаборатория

Пациент:
**ЧАЛЫШЕВ МАКСИМ
 АЛЕКСЕЕВИЧ**
 пол: мужской
 дата рождения: 09.09.1987
 Пункт забора:

Направил:
 Сорока Евгений
 Григорьевич

Дата регистрации 30.03.2018

Наименование исследования	Место забора материала	Выделенный микроорганизм	Результат исследования
Посев на условно-патогенную микрофлору	сперма	<i>Staphylococcus epidermidis</i>	3x10 ³ КОЕ/мл

Staphylococcus epidermidis-информация о чувствительности к антимикробным химиопрепаратам:

Антибиотик	Интерпре-тац ия
Азитромицин	S
Ванкомицин	S
Доксициклин	S
Левифлоксацин	S
Оксациллин	S
Цефуроксим	S

Антибиотик	Интерпре-тац ия
Амоксициллин/клавулановая кислота	S
Гентамицин	S
Клиндамицин	S
Норфлоксацин	S
Цефокситин	S
Эритромицин	S

Интерпретация: S - чувствителен; I - умеренно устойчив; R - резистентен.

Данные результаты не являются диагнозом и должны быть интерпретированы клиническим врачом

Дата выдачи заключения 02.04.2018 Врач-микробиолог Егорова С.В.



RIQAS

Достоверность результатов исследований подтверждена экспертной системой внешней оценки качества RIQAS (Великобритания, декабрь 2016 г.).

001-213126

1

результат исследования



23.04.2018 11:40



766-001158

Пациент: **Чалышев**
Максим
Алексеевич

Пол: муж.

Дата рождения: 09.09.1987

Телефон горячей линии 8-800-700-40-10 звонок по России БЕСПЛАТНЫЙ

Направил: Сорока Евгений Григорьевич

Организация: ООО "ММЦ УРО КЛИНИК" (г. Краснодар ул. им. Красина д.9/1 корпус 3)

ОБЩЕКЛИНИЧЕСКИЕ ИССЛЕДОВАНИЯ

Исследование	Результат	Реф.значения/ Комментарий
RPR-test (сифилис)	Отрицательно	

Врач: Голубкова Виктория Ивановна

Данные результаты не являются диагнозом и должны быть интерпретированы клиническим врачом.

результат исследования



23.04.2018 11:40



766-001158

Пациент: **Чалышев**
Максим
Алексеевич

Пол: муж.

Дата рождения: 09.09.1987

Телефон горячей линии 8-800-700-40-10 звонок по России БЕСПЛАТНЫЙ

Направил: Сорока Евгений Григорьевич

Организация: ООО "ММЦ УРО КЛИНИК" (г. Краснодар ул. им. Красина д. 9/1 корпус 3)

ПОЛИМЕРАЗНАЯ ЦЕПНАЯ РЕАКЦИЯ (ПЦР)

Исследование	Результат	Реф.значения/ Комментарий
ПЦР Хламидия трахоматис (Chlamydia trachomatis)	Не обнаружено	
ПЦР Уреаплазма уреалитикум (Ureaplasma urealyticum)	Не обнаружено	
ПЦР Микопlasма гоминис (Mycoplasma hominis)	Не обнаружено	
ПЦР Микопlasма гениталиум (Mycoplasma genitalium)	Не обнаружено	

Врач: Макарова Любовь Ильинична

Данные результаты не являются диагнозом и должны быть интерпретированы клиническим врачом.

результат исследования





www.kdllab.ru
8 (800) 700-60-40

Интегрированная система менеджмента сертифицирована на соответствие требованиям ГОСТ Р ИСО 9001-2016, ГОСТ Р ИСО 15189-2009, ГОСТ Р ИСО 14001-2007, ГОСТ Р ИСО/МЭК 27001-2006, OHSAS 18001:2007

№ направления:	735001845	дата:	2018-04-23	Фамилия:	Чальшев
ЛПУ:	Уро Клиник	Имя:	Максим Алексеевич	Дата рождения:	1987-09-09
В	Сорока	Пол:	мужской		
Адрес пациента:					

Наименование исследования	Результат	Ед. изм.	Нормальные значения
Микроскопия отделяемого уретры			
Эпителий	умеренное количество	-	
Лейкоциты	0-1	в п/з	
Слизь	не обнаружено	-	
Флора (вид)	смешанная	-	
Флора (количество)	небольшое количество	-	
<i>Trichomonas vaginalis</i>	не обнаружено	-	
Диплококки	не обнаружено	-	
Элементы патологического гриба	не обнаружено	-	
Примечание		-	



Результат лабораторного исследования НЕ ЯВЛЯЕТСЯ ДИАГНОЗОМ. Согласно федеральному закону №323-ФЗ от 21.11.2011 "Об основах охраны здоровья граждан в Российской Федерации" диагноз устанавливает лечащий врач, используя полную и всестороннюю информацию о пациенте: данные осмотра, анамнеза, других лабораторных и инструментальных исследований.

2018-04-25 09:48:24



Интегрированная система менеджмента сертифицирована на соответствие требованиям ГОСТ Р ИСО 9001-2015, ГОСТ Р ИСО 15189-2009, ГОСТ Р ИСО 14001-2007, ГОСТ Р ИСО/МЭК 27001-2006, OHSAS 18001:2007

Номер заявки: 735001845 Дата: 23.04.2018

ЛПУ: Уро Клиник(7350)

Ф.И.О.: Чалышев Максим Алексеевич

Дата рождения: 09.09.1987

Пол: мужской

В: Сорока

Отделение:

Страховой №:

Адрес:

Телефон:

Наименование исследования	Результат	Ед.изм.	Референсные значения	Комментарии
---------------------------	-----------	---------	----------------------	-------------

Микроскопия отделяемого уретры				
Эпителий	умеренное количество	-		
Лейкоциты	0-1	в п/з		
Слизь	не обнаружено	-		
Флора (вид)	смешанная	-		
Флора (количество)	небольшое количество	-		
Trichomonas vaginalis	не обнаружено	-		
Диплококки	не обнаружено	-		
Элементы патологического гриба	не обнаружено	-		
Примечание		-		



Результат лабораторного исследования НЕ ЯВЛЯЕТСЯ ДИАГНОЗОМ.

Согласно федеральному закону №323-ФЗ от 21.11.2011 «Об основах охраны здоровья граждан в Российской Федерации» диагноз устанавливает лечащий врач, используя полную и всестороннюю информацию о пациенте: данные осмотра, анамнеза, других лабораторных и инструментальных исследований.

РЕЦЕПТУРНЫЙ БЛАНК <*>

Список изменяющих документов
(в ред. Приказа Минздрава России от 30.06.2015 г. № 386)

Министерство здравоохранения
Российской Федерации

Код
Код
Ме
Фг
Ут
Ми
Ро
От

Наименование (штамп)
медицинской организации
«Многопрофильный медицинский центр
УРО КЛИНИК»

350003 Краснодарский край, г. Краснодар
ул. им. Красина д. 9/1 корпус 3
Тел. 8 (861) 290-0-210, 8-928-210-0-210
ИНН 2309145982 КПП 230901001 ОГРН 1152309002086

РЕЦЕПТ

(взрослый, детский - нужное подчеркнуть)

" 21 " апреля 20 18 г.

Ф.И.О. пациента Чапичев АД

Возраст 30 лет

Ф.И.О. лечащего врача Сорокин Е П

Руб. | Кол. | Rp. Таб. Офлоксацин 0,2

От 1 до 30

3 вичера, по 1 таблетке 2 раза

в день

Руб. | Кол. | Rp.

Руб. | Кол. | Rp.

Подпись и личная печать
лечащего врача

Рецепт действителен в течение 60 дней, 1 года
(нужное зачеркнуть)

<*> - для рецептурных бланков, изготавливаемых и полностью с компьютерных технологий, вводятся дополнительные реквизиты (на нанесение штрих-кода)

ЗАО "КБИ", г. Краснодар, ИНН 2308059160, а5, 1966/2, 11.16

1) Ношпа 1м x 3р

2) Грелон 1м x 3р

3) Офлоксацин 1 x 3

4) Вобэнзим 3м x 3р

(ИПШ-1сх4,0)

1) Пирогенал 100мкг

- 10 амп

2) Аполз 30 амп

3) 25-5,0р интрив

РЕЦЕПТУРНЫЙ БЛАНК <*>

Список изменяющих документов
(в ред. Приказа Минздрава России от 30.06.2015 г. № 381)

Министерство здравоохранения
Российской Федерации

Ка
Ко
Ме
Фл
Ут
Ми
Ро
От

Наименование (штамп)

общественной организации
«Многопрофильный медицинский центр
УРО КЛИНИК»

350063, Краснодарский край, г. Краснодар

ул. им. Красина д. 9/1 корпус 3

Тел. 8 (861) 290-0-210, 8-928-210-0-210

ИНН 2309145982 КПП 230901001 ОГРН 1152309002086

РЕЦЕПТ

(взрослый, детский - нужное подчеркнуть)

" 5 " мая 20 18 г.

Ф.И.О. пациента Чепухов АИВ

Возраст 29

Ф.И.О. лечащего врача Воронев ЕИ

Руб. | Коп. | Rp. Azithromycini 0,25

0 + d in caps x 18

S по 1 капсуле 3 раза в день,

вечером

Руб. | Коп. | Rp. H

Руб. | Коп. | Rp.

Подпись и личная печать
лечащего врача

Рецепт действителен в течение 60 дней, 1 года (нужное зачеркнуть)
(указать количество месяцев)

<*> - для рецептурных бланков, изготавливаемых и полностью заполняемых с использованием компьютерных технологий, вводятся дополнительные реквизиты (номер и (или) серия) и место для нанесения штрих-кода

1) Цитрамон 1м - 3р
2) Френсис 1м - 3р
3) Сушаме 250 1м x 2р P
4) Водэжик 3м x 3р (ИПН-1000, 0)
5) Хилекс форте 300мг / Левопемин x 3(4)р

РЕЦЕПТУРНЫЙ БЛАНК <*>

Список изменяющих документов
(в ред. Приказа Минздрава России от 30.06.2015 г. № 386н)

Министерство здравоохранения
Российской Федерации

Код формы по ОКУД
Код учреждения по ОКПО
Медицинская документация
Форма № 107-1/у
Утверждена Приказом
Министерства здравоохранения
Российской Федерации
от 20 декабря 2012 г. № 1175н

Наименование (штамп)
медицинской организации
ОБЩЕСТВО С ОГРАНИЧЕННОЙ ОТВЕТСТВЕННОСТЬЮ
«Многопрофильный медицинский центр
УРО КЛИНИК»
350005, Краснодарский край, г. Краснодар,
ул. им. Красина д. 9/1 корпус 3
Тел. 8 (861) 290-0-210, 8-928-210-0-210
ИНН 2309145982 КПП 230901001 ОГРН 1152309002086

РЕЦЕПТ

(взрослый, детский - нужное подчеркнуть)

" 15 " мая 20 19 г.

Ф.И.О. пациента Чалышев ДА

Возраст 26

Ф.И.О. лечащего врача Серов ЕП

Руб. | Коп. | Rp. Дохидролин гидрохлорид 0,1
D-д в 30 м caps
S вып-ри, по схеме 2 раз в

Руб. | Коп. | Rp. в 2м
H

Руб. | Коп. | Rp.

Подпись и личная печать
лечащего врача

М.П. [Печать врача]
Рецепт действителен в течение 60 дней, 1 года
(нужное подчеркнуть) (указать количество месяцев)

- 1) ИО шпа 2м + Зривек 100 76gn
- 2) Бренван 400 1м + Зривек 60 } не ем 20gn
- 3) Воблизин 5м + Зривек 200 13gn
(213 2гаса не ем)
+ Ледвекс 4,0

Лечение с 17.04

- 4) СВЕЧА, полиоксидоний 12мг имень 10
↓ холоз
↓ Не вост 15'

- Дуромма 40 м + 3119 10 грей.
- Тауро 400 м + 2119 10 грей.
- Селма Урагоде ма гур
40 м 12112 14 грей.



Клиника
Екатерининская

Не теряйте драгоценное время

ООО "Клиника Екатерининская"
г. Краснодар, ул. Кожевенная, 66
телефон/факс: (861) 202-0-202

Понедельник - пятница с 7:30 - 20:00
суббота с 7:30 - 15:00, воскресенье - выходной

www.clinic23.ru

250305

15.05.2018



Консультация уролога

ВРАЧ:	Тажетдинов Олег Халитович		
Категория:	Высшая категория	Ученая степень:	Кандидат медицинских наук
ПАЦИЕНТ:	Чалышев Максим Алексеевич		Пол: Мужской
Дата рождения:	09.09.1987	Возраст:	30 лет

Жалобы: на боли в промежности усиливающиеся после эякуляции

An.morbi:

Вышеуказанные жалобы в течение 12 лет (вначале после 2-3 актов)

С декабря 2017г. после одного полового акта

Периодически антибактериальная терапия без эффекта

Брак 1, дочь 3 года

An.vitae: УЗИ пр. ж. - кальцинаты периуретрально УЗИ полового члена - норма

В посеве эякулята - стафилококк эпидермальный 3x10³

Сейчас пирогенал, алоэ, офлоксацин, сумамед, юнидокс + физио (рикта и мавит)

ЗППП - отрицает. Мазок 2018г. отрицательно. Заболевания РА. Операции отрицает. Не курит, алкоголь отрицает, аллергия отрицает. Коитусы 3 раза в неделю, баня отрицает. Рост 180см Вес 71кг Органы мошонки: яички и придатки яичек - изменены за счет кист головки придатка до 6мм, семенной канатик пальпируется, варикозные вены гроздьевидного сплетения - не увеличены. Выделения из полового члена - нет, головка полового члена открывается - да.

ТРУЗИ - объем 22,7см³, единичный участок фиброза периуретрально 3мм

Диагноз: Хронический простатит III NIH.

Рекомендовано:

+v Свечи "Магистерские №2" по 1 свече на ночь в прямую кишку 20 дней.

аптеки.ру

При отсутствии эффекта: консультация невролога, остеопата.

→ Сорокин Мих. Рус.

! Данное исследование не является клиническим диагнозом. Для интерпретации обратитесь к лечащему врачу

Подпись врача



Дата и время формирования бланка: 15.05.2018 14:32

*Головко
Калустов*

Скидка 5% предъявителю
в сети аптек Клиники Екатерининская



Клиника
Екатерининская

Не теряйте драгоценное время

ООО "Клиника Екатерининская"
г. Краснодар, ул. Кожевенная, 66
телефон/факс: (861) 202-0-202

Понедельник - пятница с 7:30 - 20:00
суббота с 7:30 - 15:00, воскресенье - выходной

www.clinic23.ru

250458

15.05.2018



ТРУЗИ (трансректальное УЗИ предстательной железы)

ВРАЧ:	Тажетдинов Олег Халитович	Ученая степень:	Кандидат медицинских наук
Категория:	Высшая категория		
ПАЦИЕНТ:	Чалышев Максим Алексеевич	Пол:	Мужской
Дата рождения:	09.09.1987	Возраст:	30 лет

Качество визуализации: удовлетворительное.

ПРЕДСТАТЕЛЬНАЯ ЖЕЛЕЗА

Форма: правильная

Размеры: обычные 33x47x28мм.

Объем: 22,7 см³.

Контуры: ровные четкие

Капсула: четкая

Железисто-фибромышечная дифференциация: усиленная

Периферическая зона:

Эхогенность: нормальная

Эхоструктура: однородная

Центральная зона:

Эхогенность: нормальная

Эхоструктура: неоднородная за счет участка фиброза периуретрально до 3мм

Параректальная клетчатка: не изменена

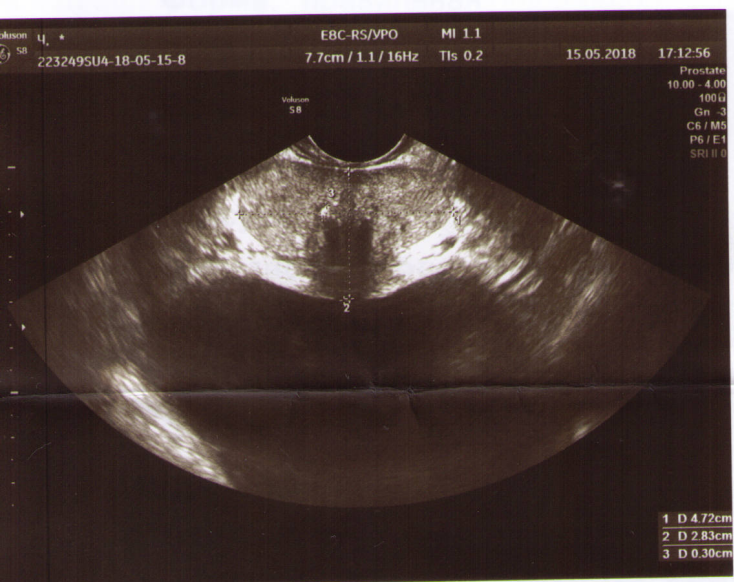
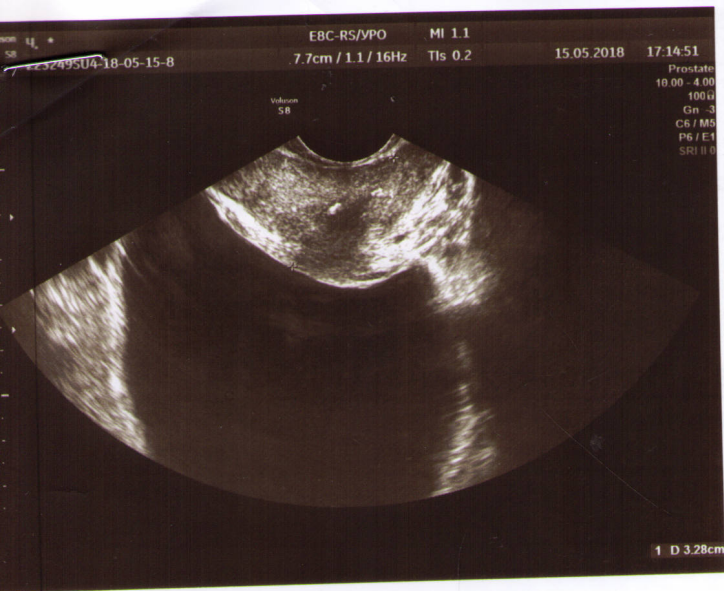ЗАКЛЮЧЕНИЕ: УЗ-признаков патологии предстательной железы и семенных пузырьков не выявлено.

! Данное исследование не является клиническим диагнозом. Для интерпретации обратитесь к лечащему врачу

Подпись врача

Дата и время формирования бланка: 15.05.2018 16:06

Скидка 5% предъявителю
в сети аптек Клиники Екатерининская



ООО "Клиника Екатерининская"
г. Краснодар, ул. Кожевенная, 66
телефон/факс: (861) 202-0-202

е время

Понедельник - пятница с 7:30 - 20:00
суббота с 7:30 - 15:00, воскресенье - выходной

www.clinic23.ru

И предстательной железы)

Ученая степень: Кандидат медицинских наук

Пол: Мужской
Возраст: 30 лет

циация: усиленная

астка фиброза периуретрально до 3мм

Вывод: УЗИ-признаков патологии предстательной железы и семенных
пузырьков не выявлено.

! Данное исследование не является клиническим диагнозом. Для интерпретации обратитесь к лечащему врачу

Подпись врача

Дата и время формирования бланка: 15.05.2018 16:06

Скидка 5% предъявителю
в сети аптек Клиники Екатерининская

Рентгеновское отделение

ПРОТОКОЛ МАГНИТНО-РЕЗОНАНСНОЙ ТОМОГРАФИИ

№ медицинской карты: 479893 Дата обследования: 04.08.2018, 12:35

ФИО: ЧАЛЫШЕВ МАКСИМ АЛЕКСЕЕВИЧ Дата рождения: 09.09.1987 Возраст (лет): 30

Время исследования: 12:27

№ исследования: 3917

Диагноз при поступлении: ДДЗП

Область исследования: Поясничный отдел позвоночника

Исследование выполнено на аппарате: MR Signa Hdx 3.0 Tc (GE)

Режим сканирования: T1-ВИ T2-ВИ Stir

Ширина/Шаг 3 мм.

Контрастное усиление: Нет

Получены T1, T2-ВИ, T2-Stir - изображения поясничного отдела позвоночника в сагиттальной, корональной и аксиальной проекциях в нативном виде.

Поясничный лордоз умеренно сглажен.

Структура тел позвонков не изменена.

Высота м/п дисков L3-4, L4-5 и L5-S1 равномерно уменьшена, сигнал от диска L5-S1 на T2-ВИ снижен.

Края тел позвонков заострены небольшими остеофитами.

Определяется задняя грыжа диска L5-S1 до 4,1 мм в передне-заднем направлении. Переднее арахноидальное пространство на этом уровне несколько сужено.

Спинальный мозг в нижнегрудном отделе обычной ширины, контуры его ровные, патологических изменений сигнала от его паренхимы нет.

Патологических изменений сигнала от видимых паравертебральных мягких тканей не выявлено.

Диск с исследованием выдан. Повторная запись диска по платным услугам.

Заключение: Дегенеративно-дистрофические изменения поясничного отдела позвоночника.

Задняя грыжа диска L5-S1.

Врач-рентгенолог

Ю.В. Лактионова





г. Краснодар ул. 1 Мая, 153
тел. 8(861) 274-86-49 (регистратура и факс) 242-77-55 (регистратура)

Медицинское заключение

Чалышев Максим Алексеевич, 1987г.
Ф.И.О., год рождения

Находился на обследовании с « 11 » 02 2019 г.
по « _____ » _____ 20 г.


Осмотрен специалистами: неврологом проф. Сришников В.И.
Данные анамнеза и обследования: _____

Диагноз: Краниальная гарбовая болезнь неумириро
гемоза. Невралгия триггеминного нерва?
Соп: ДРЗП: распродраненный осеоткеру
гемоза десна 2/3, мимодансия.

Назначения: Кра в амальмер
1) Консультация терапевта/гоч.
Жаурова Е.И.
2) Санатор уралова / Сергеев М.Е./
3) ОАК, СОЭ, мочи, сахар крови, СРБ, РЧ
HELL, Сит с мз, вит Д, АНА, анализы
в натуре ОАК.
4) Валерианов свечи 30 мг по 1 свече
на ночь - 10 дней,
5) Мимозамин 2,0 на бр 2/3 дня по

Заключение выдано для предоставления
6) АСРК 7/ Трентико 150 мг по
« 1/3 таб на ночь - 10 дней, далее
по 2/3 на ночь - 10 дней

Врач
+7(918) 9549802





г. Краснодар ул. 1 Мая, 153
тел. 8(861)274-86-49(регистратура и факс) 242-77-55 (регистратура)

Медицинское заключение

Чалышев М.А.

Ф.И.О., год рождения

Находился на обследовании с « 11 » 02 2019 г
по « _____ » _____ 20 г

Осмотрен специалистами: Фроловым

Данные анамнеза и обследования:

Шарды на рентгенограмме, боли в паховой области
после полойки и фимозов на протяжении 3-х лет.
Болезнь в тиреиде, по поводу лет, кучили а/б
границы, фимозы.

Диагноз: СХТБ

Назначения: 1. 4-х степенная проба.

2. Повторное исследование после дообследования

ОРАМ первая порция, средняя
Микрохимия и посев мочи и мазка
взрос не мочит.

Заключение выдано для предоставления _____

« _____ » _____ 20 г

Врач Ефремов Михаил Евгеньевич



Бактериологический анализ № 036832


Дата поступления	12.02.2019
Больной	Чалышев Максим Алексеевич
№ истории болезни	036832
Отделение	КМЦ, стационар
Биоматериал ¹	эякулят
Диагноз	Обследование

№№	Выделенные микроорганизмы	КОЕ/мл
[1]	Enterococcus faecalis	-
[2]	Proteus mirabilis	-
[3]	Escherichia coli	-

Антибиотикограмма ²	[1]	[2]	[3]	
30мкг-Гентамицин	S	-	-	
ESBL - (не выявлен механизм резистентности - "выработка беталактамаз расширенного спектра")	-	R	R	
Амикацин	-	S	S	
Амоксициллин/Клавулановая кислота	-	S	S	
Ампициллин	S	-	-	
Ванкомицин	S	-	-	
Гентамицин	-	S	S	
Имипенем/циластатин	-	S	S	
Левифлоксацин	S	-	-	
Меропенем	-	S	S	
Норфлоксацин	S	-	-	
Цефотаксим	-	S	S	
Цефтазидим	-	S	S	
Ципрофлоксацин	S	S	S	
Эртапенем	-	S	S	

Комментарий
1 - скудный рост 2 - со среды обогащения 3 - со среды обогащения

Дата выдачи: 15.02.2019



Врач: Мельникова Н.П., ККБ№1 им. Очаповского

¹ Из доставленной пробы² S - чувствителен, I - умеренная резистентность, R - резистентен

Бактериологический анализ № 036833

Дата поступления	12.02.2019
Больной	Чалышев Максим Алексеевич
История болезни	036833
Отделение	КМЦ, стационар
Биоматериал ¹	сок простаты
Диагноз	Обследование

№№	Выделенные микроорганизмы	КОЕ/мл
[1]	Enterococcus faecalis	-
[2]	Proteus mirabilis	-
[3]	Escherichia coli	-

Антибиотикограмма ²	[1]	[2]	[3]
30мкг-Гентамицин	S	-	-
ESBL - (не выявлен механизм резистентности - "выработка бета-лактамаз расширенного спектра")	-	R	R
Амикацин	-	S	S
Амоксициллин/Клавулановая кислота	-	S	S
Ампициллин	S	-	-
Ванкомицин	S	-	-
Гентамицин	-	S	S
Имипенем/циластатин	-	S	S
Левифлоксацин	S	-	-
Меропенем	-	S	S
Норфлоксацин	S	-	-
Цефотаксим	-	S	S
Цефтазидим	-	S	S
Ципрофлоксацин	S	S	S
Эртапенем	-	S	S

Комментарий

- 1 - обильный рост
2 - скудный рост
3 - скудный рост

Дата выдачи: 15.02.2019

Врач: Мельникова Н.П., ККБ№1 им. Очаповского

¹ Из доставленной пробы

g.002651

01

Код формы по ОКУД

Grid for OKUD code

Код учреждения по ОКПО

Grid for OKPO code

Министерство здравоохранения РФ
Наименование учреждения
Лаборатория

Медицинская документация
Форма № 217-У
Утв. Минздравом СССР 04.10.80
№ 1030

Анализ секрета простаты №

« 02 » 02 2019
дата взятия биоматериала

Фамилия, и. о. ГАЛЫШЕВ МАКСИМ

АЛЕКСЕЕВИЧ

Возраст 09.09.87

Учреждение КМЦ отделение _____ палата _____

участок _____ медицинская карта № _____

Количество 0,4 мл _____ мл

Цвет белесов

Прозрачность мутная

Консистенция желе

Лейкоциты 0-2-0-3

Эритроциты в мп

Эпителии мн

Макрофаги в мп

Лецитиновые тельца больш.

Амилоидные тельца не обн

Сперматозоиды не обн

Трихомонады не обнаружены

Гонококки не обнаружены

Прочая флора микрофлора +

Клетки с признаками атипии _____

« 12 » 02 20 19
дата выдачи анализов

DS:СХТБ Подпись СХТБ

ГБУЗ " Научно-исследовательский институт - Краевая клиническая больница
№1 имени профессора С.В. Очаповского" министерства здравоохранения
Краснодарского края.

Клинико-диагностическая лаборатория

Ф.И.О. пациента: **Чалышев Максим Алексеевич**
Пол: Мужской Дата рождения: 09.09.1987 Категория: Платные Рег. код:
Адрес:



Результаты тестирования

Направившее учреждение: **Краевой медицинский центр, г.Краснодар**

Подразд./Врач: 1 порция

Материал:

Регистрационный Nr: 0661707130000061

Дата регистрации: 12.02.2019 11:52

Дата направления:

Тип материала: моча



IDs: 000006 R

Адрес:

Состояние:

Дата выполнения: 12.02.2019 14:12

Откл.	Тест	Результат	Ед. измерения	Референтный интервал
	Общий анализ мочи			
	Цвет	Насыщенно желтый		
	Относительная плотность	1.025		
	Лейкоциты	Отрицательно		
	Нитриты	Отрицательно		
	Белок	Отрицательно		
	Глюкоза	Норма		
	Кетоны	Отрицательно		
	Уробилиноген	Норма		
	Вилирубин	Отрицательно		
	Эритроциты	Отрицательно		
	pH	5.00		
	МИКРОСКОПИЯ МОЧИ			
	Эпителий плоский в поле зрения	1-2		
	Лейкоциты в поле зрения	2-3		
	Слизь	++++		
	Бактерии	+		

Исполнитель: Ханипова И

Результаты тестирования относятся только к конкретному объекту тестирования.

Без письменного разрешения лаборатории не разрешается воспроизводить результаты в неполном объеме.

Контактные телефоны лаборатории: (861) 252-96-99, (861) 252-87-58

**ГБУЗ " Научно-исследовательский институт - Краевая клиническая больница
№1 имени профессора С.В. Очаповского" министерства здравоохранения
Краснодарского края.**

Клинико-диагностическая лаборатория

Ф.И.О. пациента: **Чалышев Максим Алексеевич**
 Пол: Мужской Дата рождения: 09.09.1987 Категория: Платные Рег. код:
 Адрес:



Направившее учреждение: **Краевой медицинский центр, г.Краснодар**
 Подразд./Врач: 2 порция

Материал:
 Регистрационный Nr: **0661707130000074**
 Дата регистрации: **12.02.2019 11:53**
 Дата направления:
 Тип материала: **моча**



Адрес:

Состояние:

Дата выполнения: **12.02.2019 14:13**

Откл.	Тест	Результат	Ед. измерения	Референтный интервал
Общий анализ мочи				
	Цвет	Насыщенно желтый		
	Относительная плотность	1.020		
	Лейкоциты	Отрицательно		
	Нитриты	Отрицательно		
	Белок	Отрицательно		
	Глюкоза	Норма		
	Кетоны	Отрицательно		
	Уробилиноген	Норма		
	Вилирубин	Отрицательно		
	Эритроциты	Отрицательно		
	pH	5.00		
МИКРОСКОПИЯ МОЧИ				
	Эпителий плоский в поле зрения	единичные		
	Лейкоциты в поле зрения	единичные		
	Слизь	++		
	Бактерии	+		

Исполнитель: **Ханипова И**

Результаты тестирования относятся только к конкретному объекту тестирования.

Без письменного разрешения лаборатории не разрешается воспроизводить результаты в неполном объеме.

Контактные телефоны лаборатории: (861) 252-96-99, (861) 252-87-58

**ГБУЗ " Научно-исследовательский институт - Краевая клиническая больница
№1 имени профессора С.В. Очаповского" министерства здравоохранения
Краснодарского края.**

Клинико-диагностическая лаборатория

Ф.И.О. пациента: **Чалышев Максим Алексеевич**

Пол: Мужской Дата рождения: 09.09.1987 Категория: Платные Рег. код:

Адрес:



Результаты тестирования

Направившее учреждение: **Краевой медицинский центр, г.Краснодар**

Подразд./Врач:

Материал:

Регистрационный №: 0661707130067308

Дата регистрации: 12.02.2019 12:02

Дата направления:

Тип материала:

Капиллярная кровь



IDs: 006730 R

Адрес:

Состояние:

Дата выполнения: 12.02.2019 12:49

Откл.	Тест	Результат	Ед.измерения	Референтный интервал
Клинический анализ крови				
	Лейкоциты (WBC)	5.89	10e9/л	(4.00-9.00)
>	Эритроциты (RBC)	5.37	10e12/л	(4.00-5.00)
	Гемоглобин (HGB)	152.00	г/л	(130.00-160.00)
	Гематокрит (HCT)	46.40	%	(40.00-48.00)
	Средний объем эритроцита (MCV)	86.40	фл	(80.00-94.00)
	Среднее сод. гемоглобина (MCH)	28.30	пп	(27.00-31.00)
	Средняя конц. гемоглобина (MCHC)	328.00	г/л	(328.00-364.00)
	Тромбоциты (PLT)	161.00	10e9/л	(150.00-400.00)
	Индекс распред. эритроцитов (RDW-CV)	12.50	%	(11.50-14.50)
>	Средний объем тромбоцита (MPV)	12.20	фл	(7.40-10.40)
Дифференцировка лейкоцитов				
	Нейтрофилы (Ne)	47.40	%	(47.00-72.00)
>	Лимфоциты (LYMF)	43.30	%	(19.00-37.00)
	Моноциты (MON)	7.30	%	(3.00-11.00)
	Эозинофилы (Eo)	1.70	%	(1.00-5.00)
	Базофилы (Ba)	0.30	%	(0.00-1.00)
	Нейтрофилы (Ne) abs	12.79	10e9/л	(2.04-5.80)
	Лимфоциты (LYMF) abs	2.55	10e9/л	(1.20-3.00)
	Моноциты (MON) abs	0.43	10e9/л	(0.09-0.80)
	Эозинофилы (Eo) abs	0.10	10e9/л	(0.02-0.50)
	Базофилы (Ba) abs	0.02	10e9/л	(0.00-0.20)
	СОЭ (анализатор)	4.00	мм\час	(2.00-15.00)

Исполнитель: Тлехурай Г., Шаповалова М.А.

Результаты тестирования относятся только к конкретному объекту тестирования.
Без письменного разрешения лаборатории не разрешается воспроизводить результаты в неполном объеме.

Контактные телефоны лаборатории: (861) 252-96-99, (861) 252-87-58

Дата печати отчета: 12.02.2019 13:26



г. Краснодар ул. 1 Мая, 153
тел. 8(861)274-86-49(регистратура и факс) 242-77-55 (регистратура)

Медицинское заключение

Чалышев М.А.

Ф.И.О., год рождения

Находился на обследовании с « 21 » 02 2019 г
по « _____ » 20 г

Осмотрен специалистами: Урологом.

Данные анамнеза и обследования:

Комплексное обследование
Лабораторное исследование на руках.

Диагноз: СХТБ.

Назначения: Комплексное нейроризиологическое
исследование.

Заключение выдано для предоставления _____

« _____ » _____ 20 г

Врач Ефремов Михаил Евгеньевич