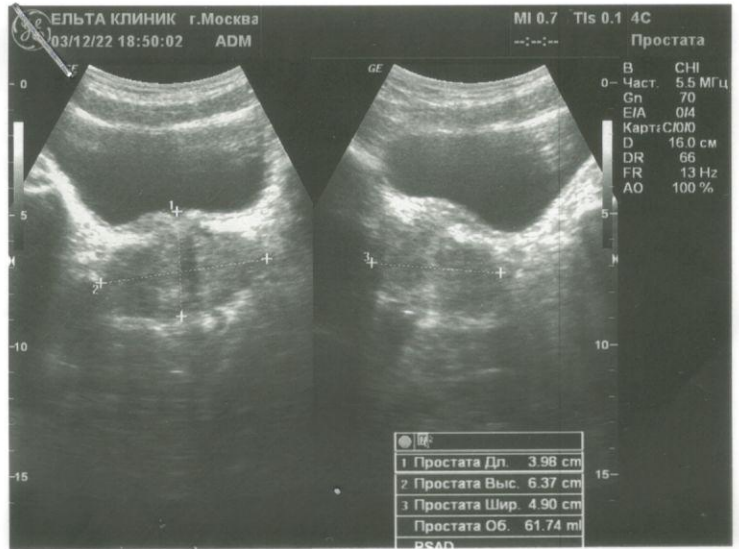


УЛЬТРАЗВУКОВОЕ ИССЛЕДОВАНИЕ

Контуры: ровные / не ровные
Размеры: не увеличены / увеличены
Стенки: утолщены / не утолщены
Содержимое: эхооднородное / эхогенное
Конкременты: нет
Остаточной мочи нет / определяется



УЗИ ПРЕДСТАТЕЛЬНОЙ ЖЕЛЕЗЫ

Расположение: типичное

Контуры: ровные / не ровные

Размеры: не увеличены / увеличены

Объем 61.74 мл

Паренхима: гетерогенная структура с участками повышенной эхогенности
капсула утолщена

Семенные пузырьки: расположены обычно, толщиной до 1.3 см.

Симметричны / не симметричны

Эхогенность: средняя / повышенная / пониженная

УЗИ ОРГАНОВ МОШОНКИ

Яички: 1.0 см; 1.3 см

Контуры: ровные / не ровные

Размеры: не увеличены / увеличены; симметричные / не симметричные

Структура: эхооднородное / эхогенное

Эхогенность: средняя / повышенная / пониженная

расширено
вместе с семенными пузырьками
симметрично

Придатки: ЕД; ЕС

Контуры: ровные / не ровные

Размеры: не увеличены / увеличены; симметричные / не симметричные

Структура: эхооднородное / эхогенное

Эхогенность: средняя / повышенная / пониженная

Заключение: УЗ-признаки аденомы простаты

увеличение объема простаты, расширение семенных пузырьков

Врач [подпись]

