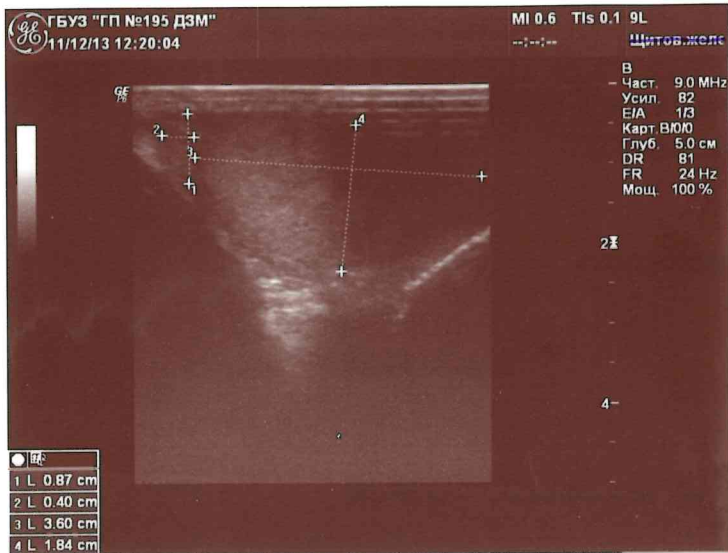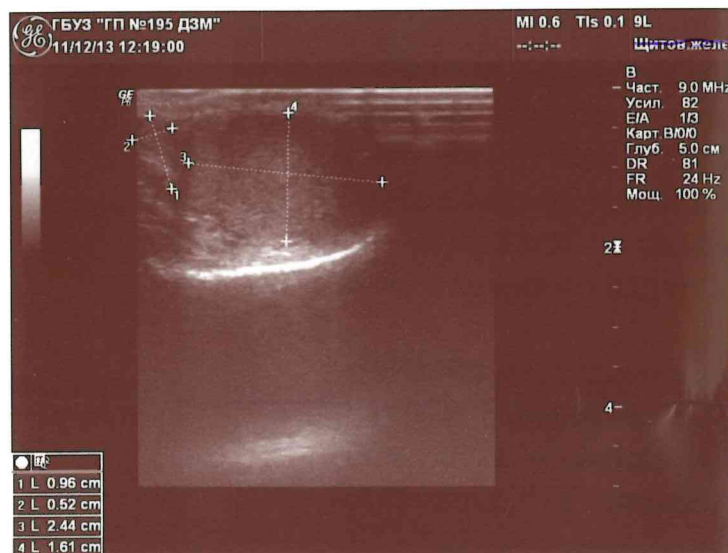


## Ультразвуковое исследование Яичек

Ультразвуковое исследование



Яичко находится в мошонке. Правое яичко 36\*18 мм, левое яичко 36\*19 мм. Структура однородная. Капсула в оболочечном пространстве толщиной 7\*9 мм, слева 4\*8\*10 мм. Изменены

формы. Форма, подвижность, контуры четкие, ровные. Размеры и эхогенности, 14 мм.

Содержимого наполнения, стенки однородны.

**Предстательная железа** в размерах не увеличена. Объем железы – 16,6 куб см. контуры четкие, ровные. Железа симметрична. Капсула прослеживается на всем протяжении. Паренхима нормальной эхогенности, однородная. Семенные пузырьки без особенностей.

**Заключение:** Гипоплазия (?) правого яичка

Врач

Карамышева Е.В.